

# Liečba chronických rán a dekubitov v domácom prostredí – kazuistiky.



[www.vpl.sk](http://www.vpl.sk)

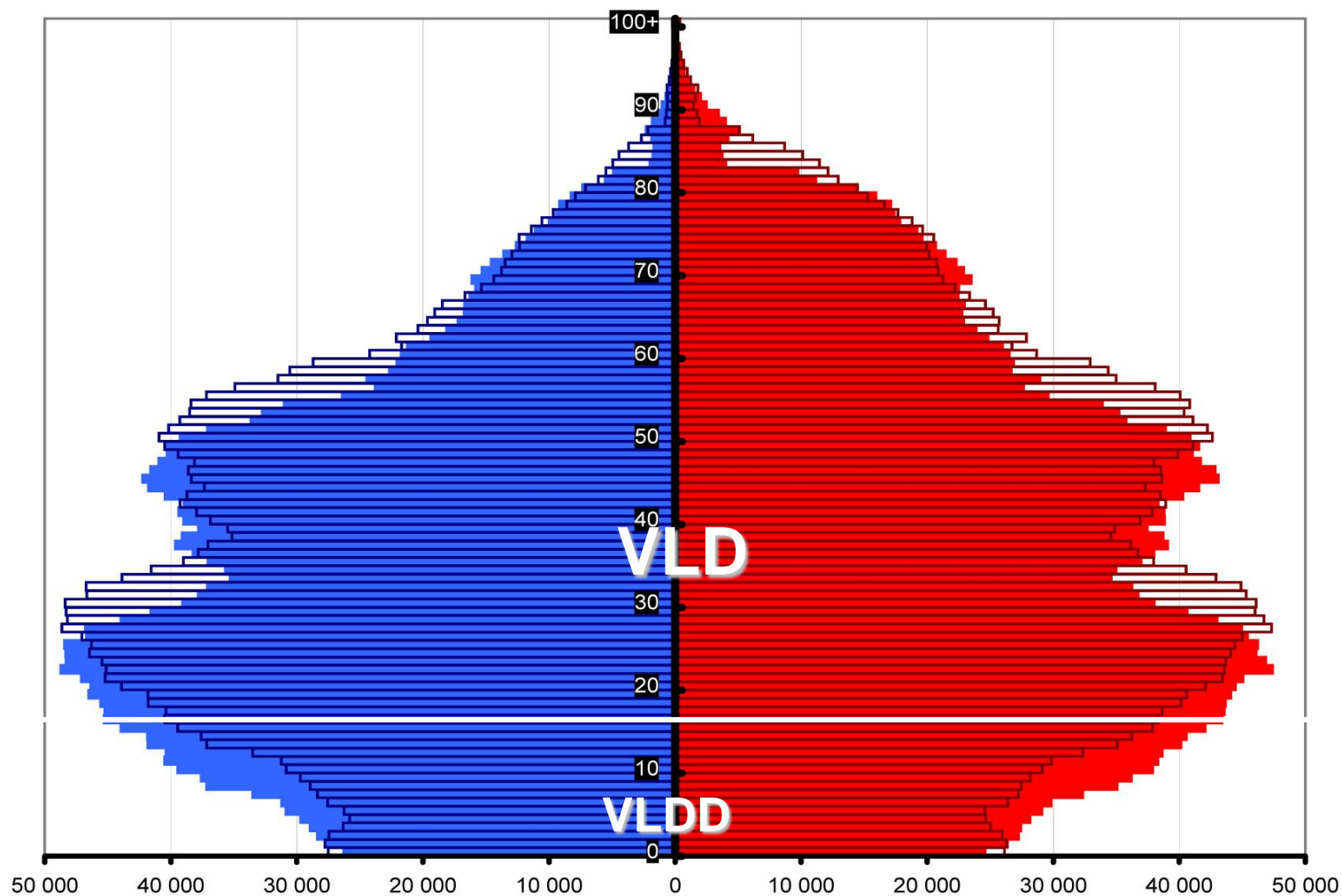
**Peter Lipták, všeobecný/ praktický/ obvodný lekár**

**Prezident Spoločnosti všeobecného praktického lekárstva Slovenskej lekárskej spoločnosti**

Bojnice , 16.10.2008

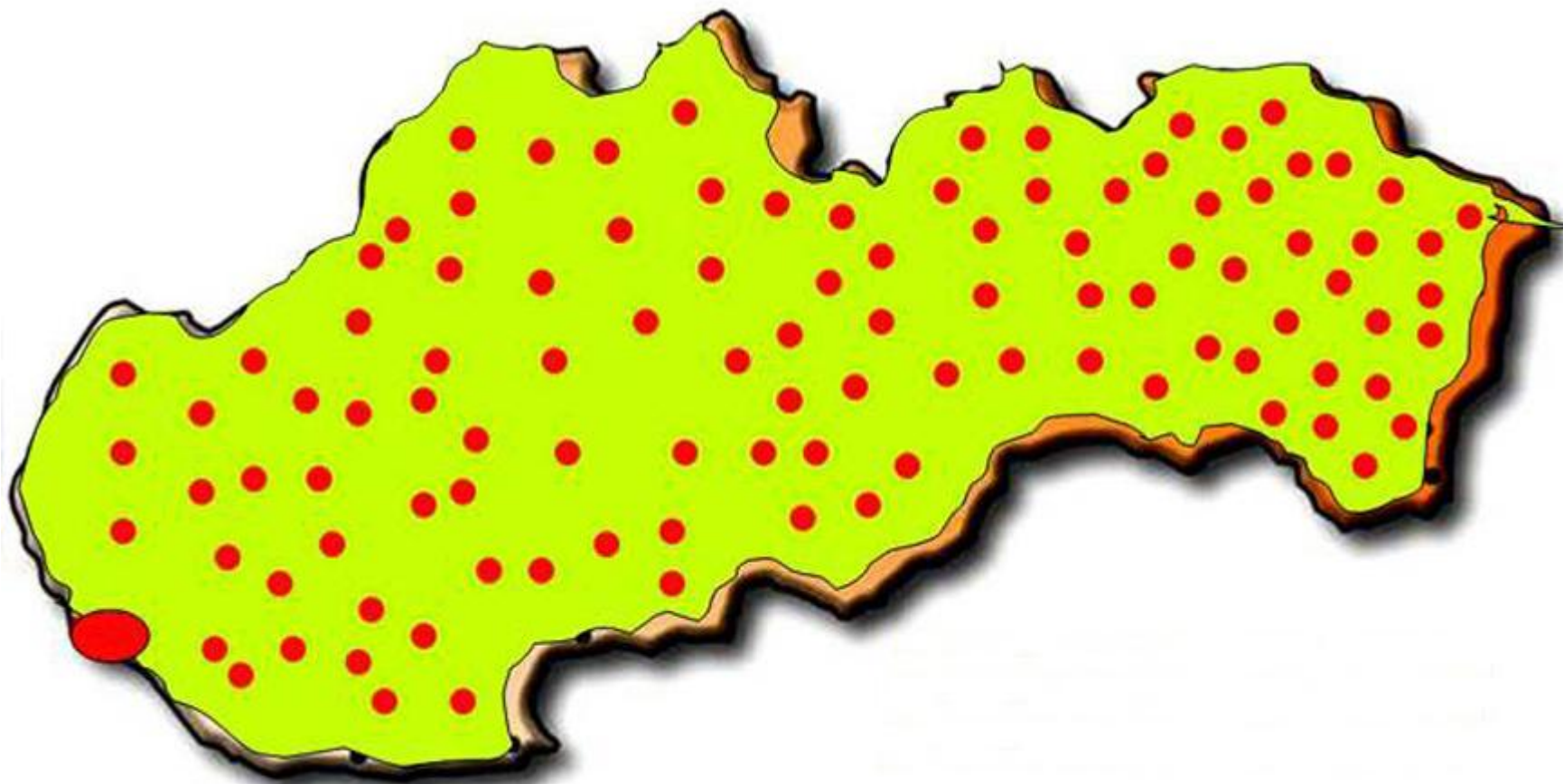
# Populačná pyramída Slovenska

## 2001-2006



**Primárna starostlivosť na Slovensku je rozdelená,  
hranicou je vek 18 rokov**

# Sieť VLD na SLovensku



**2 331 VLD**

(4 milióny občanov nad 18 rokov)



# Pacienti

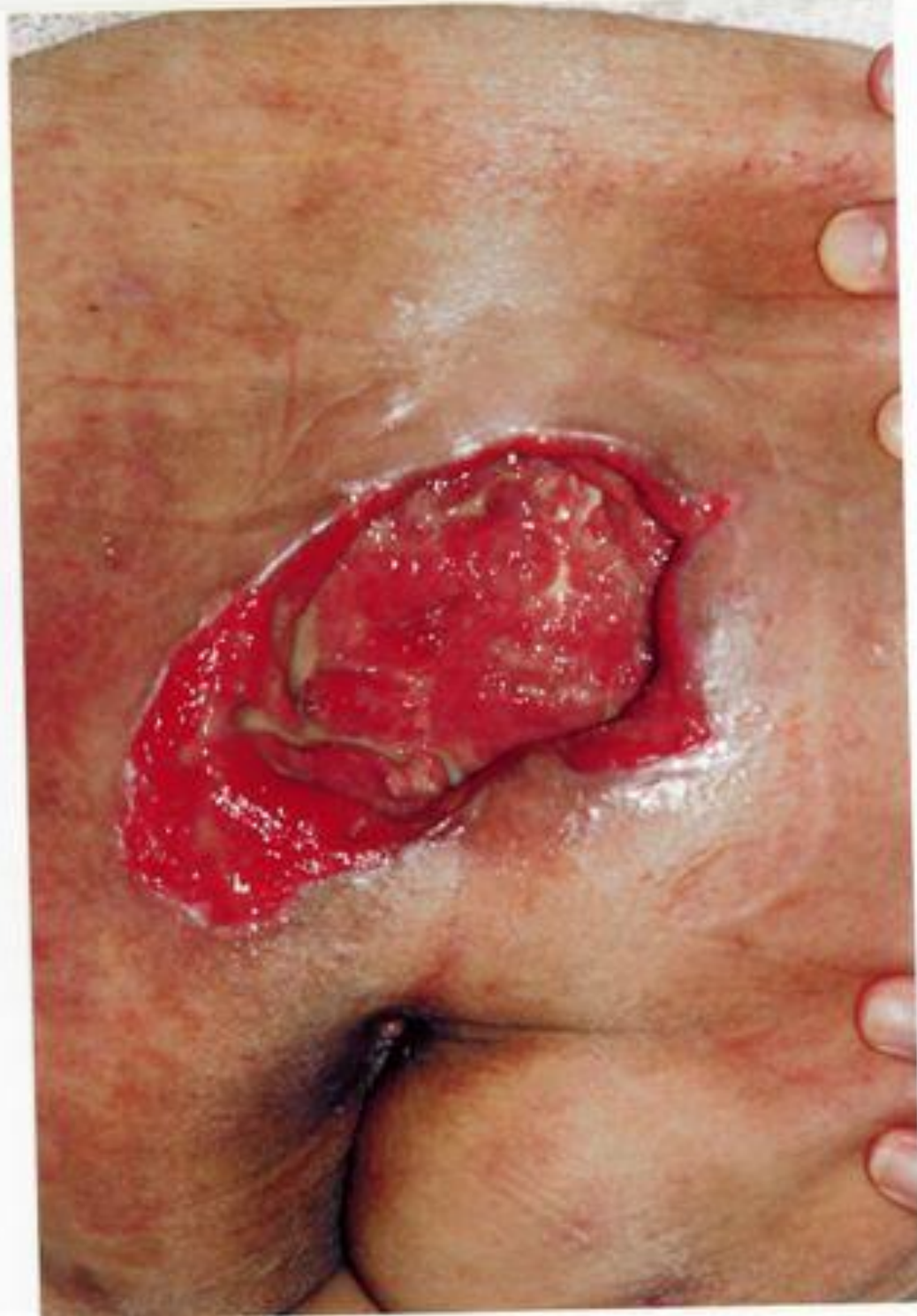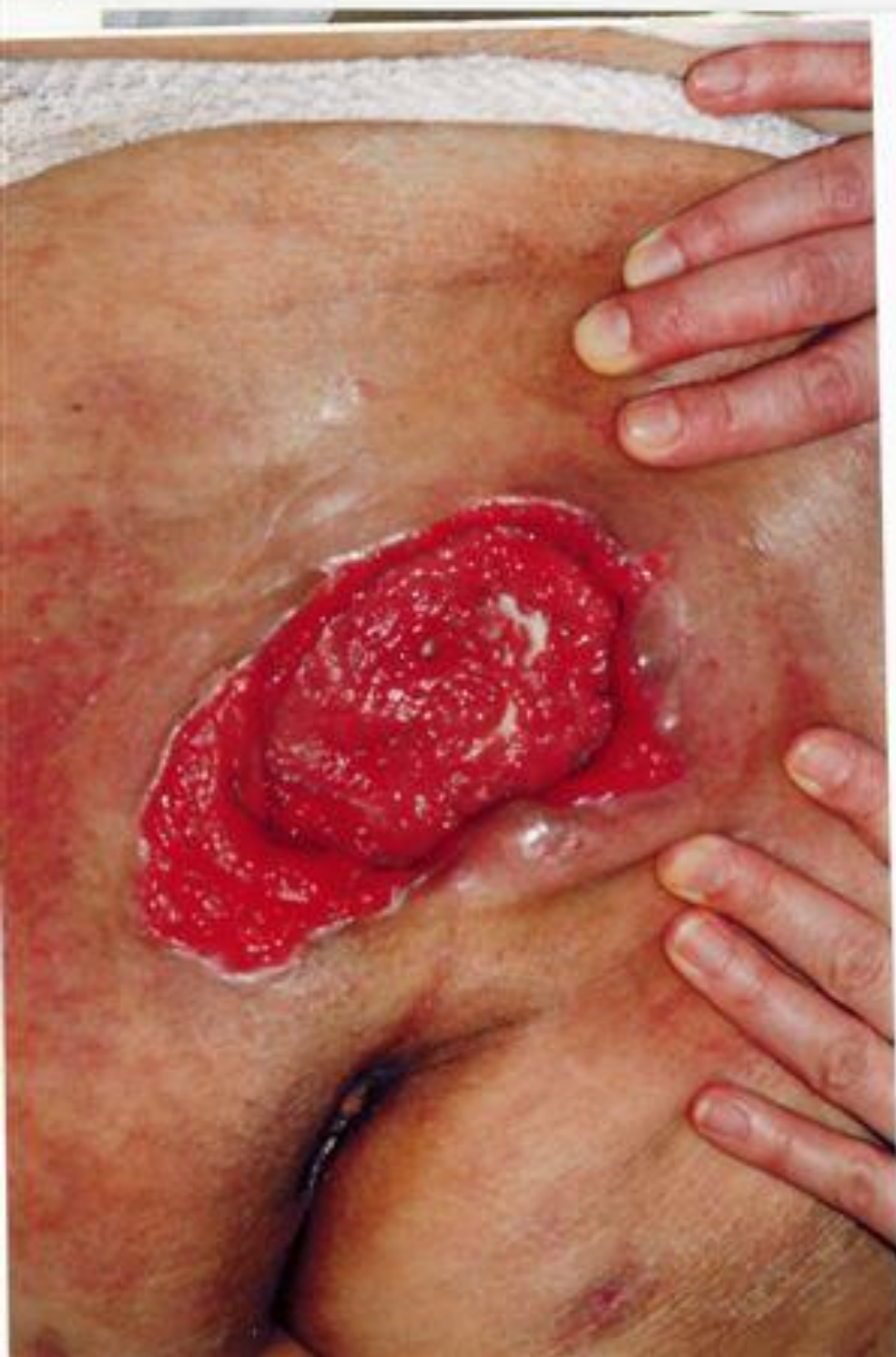- **Komplikovaní imobilní pacienti, chronicki ošetrovaní v domácom prostredí alebo inštitucionalizovaní, dlhodobé, ošetrovanie kožných vredov**

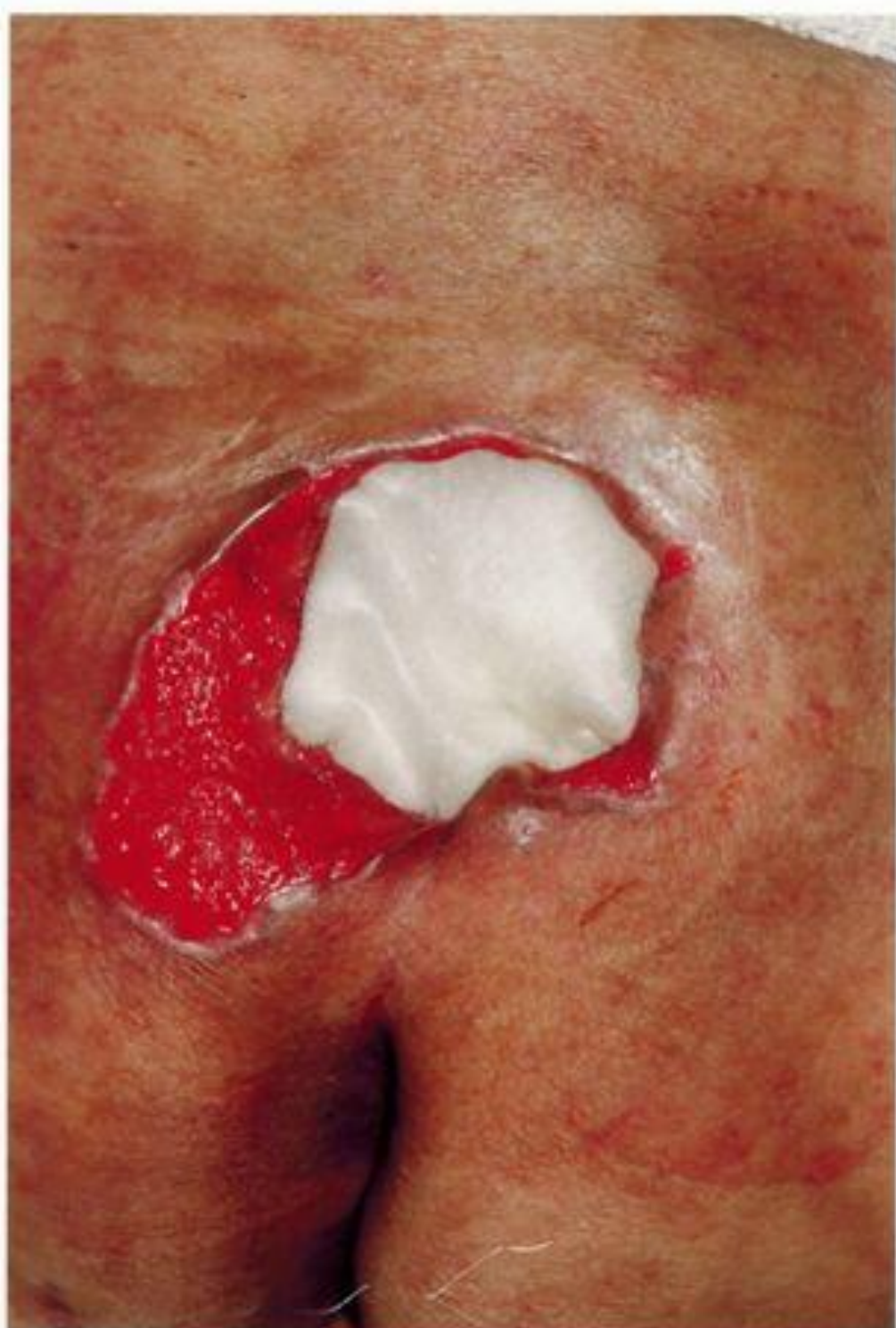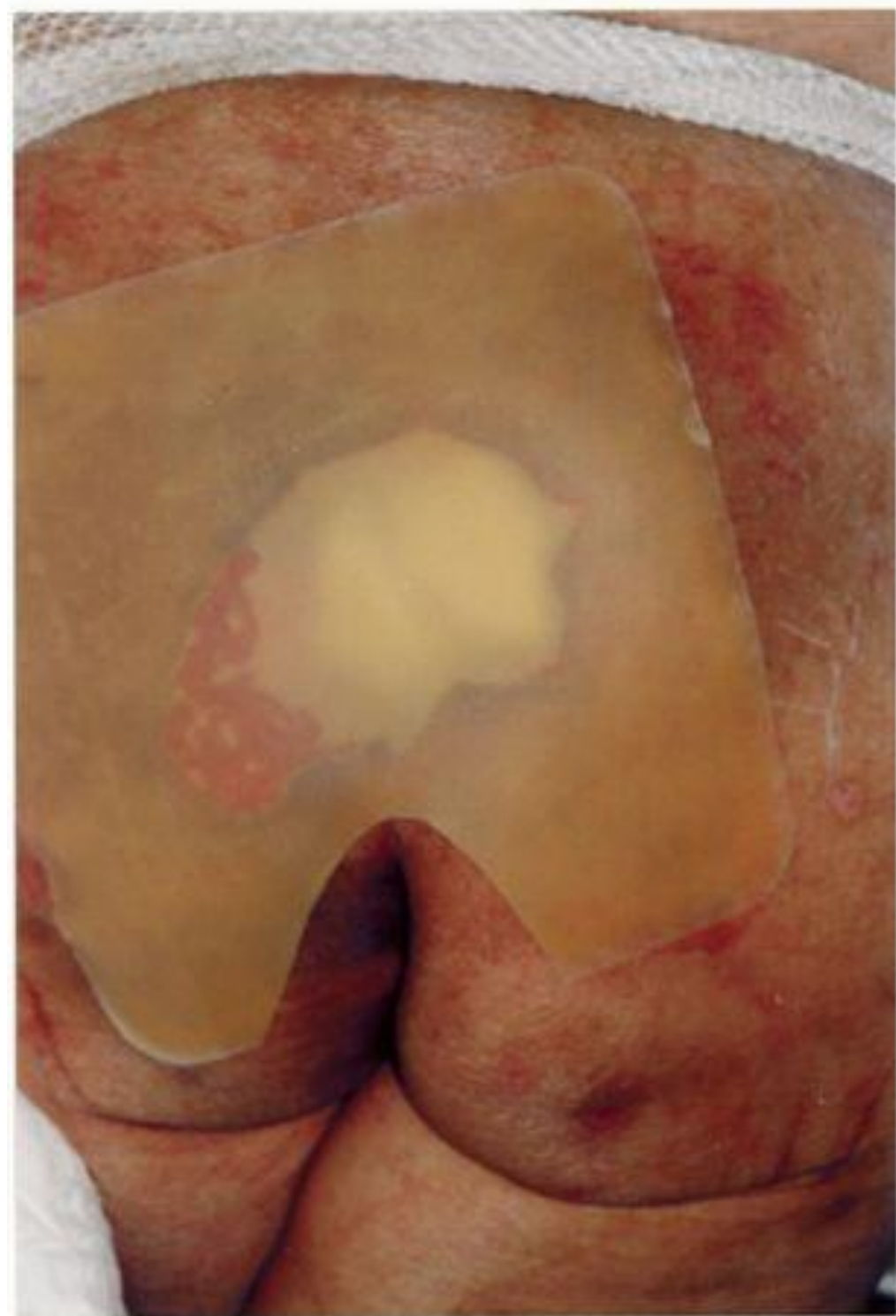
Akútni ambulantní pacienti

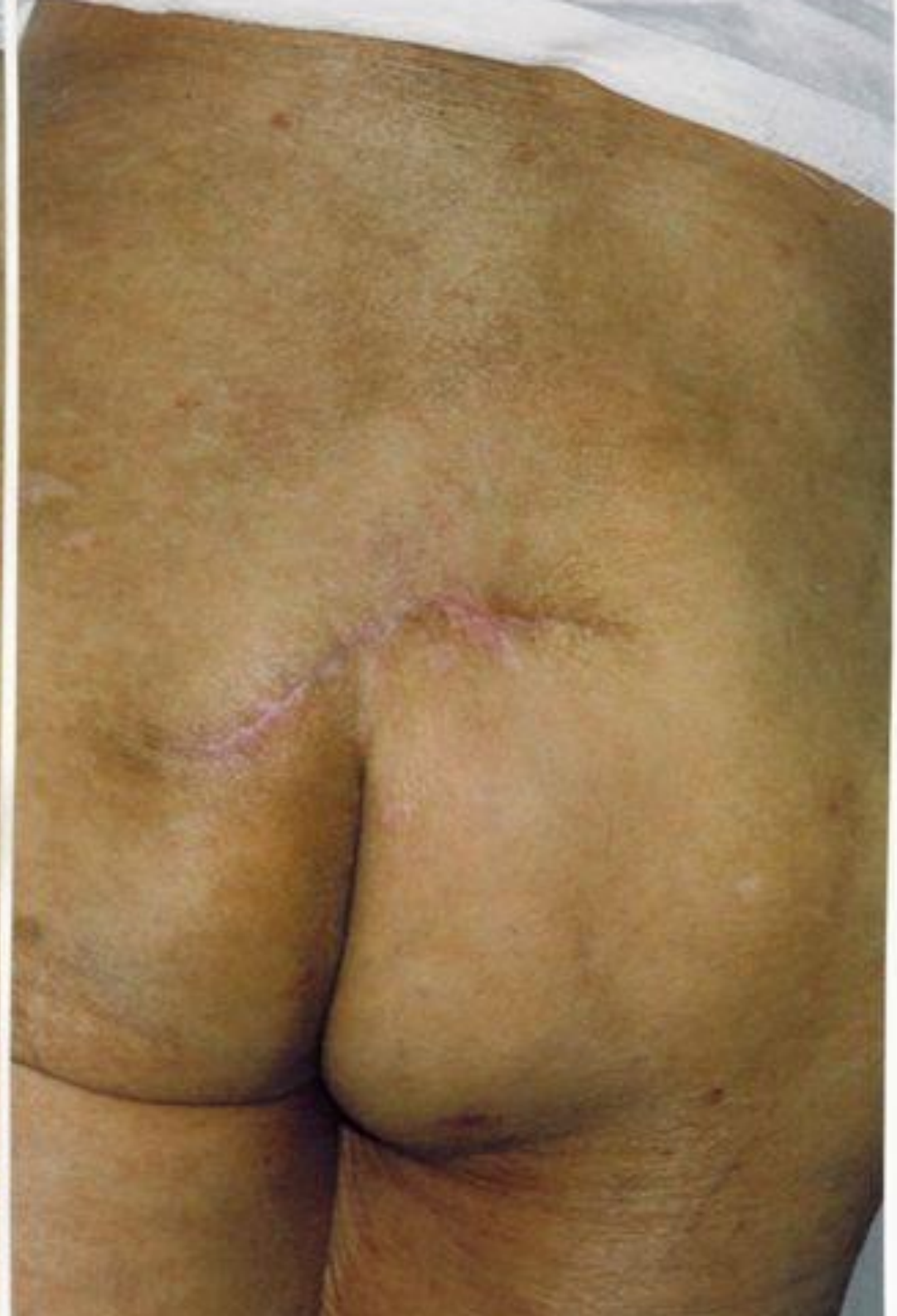
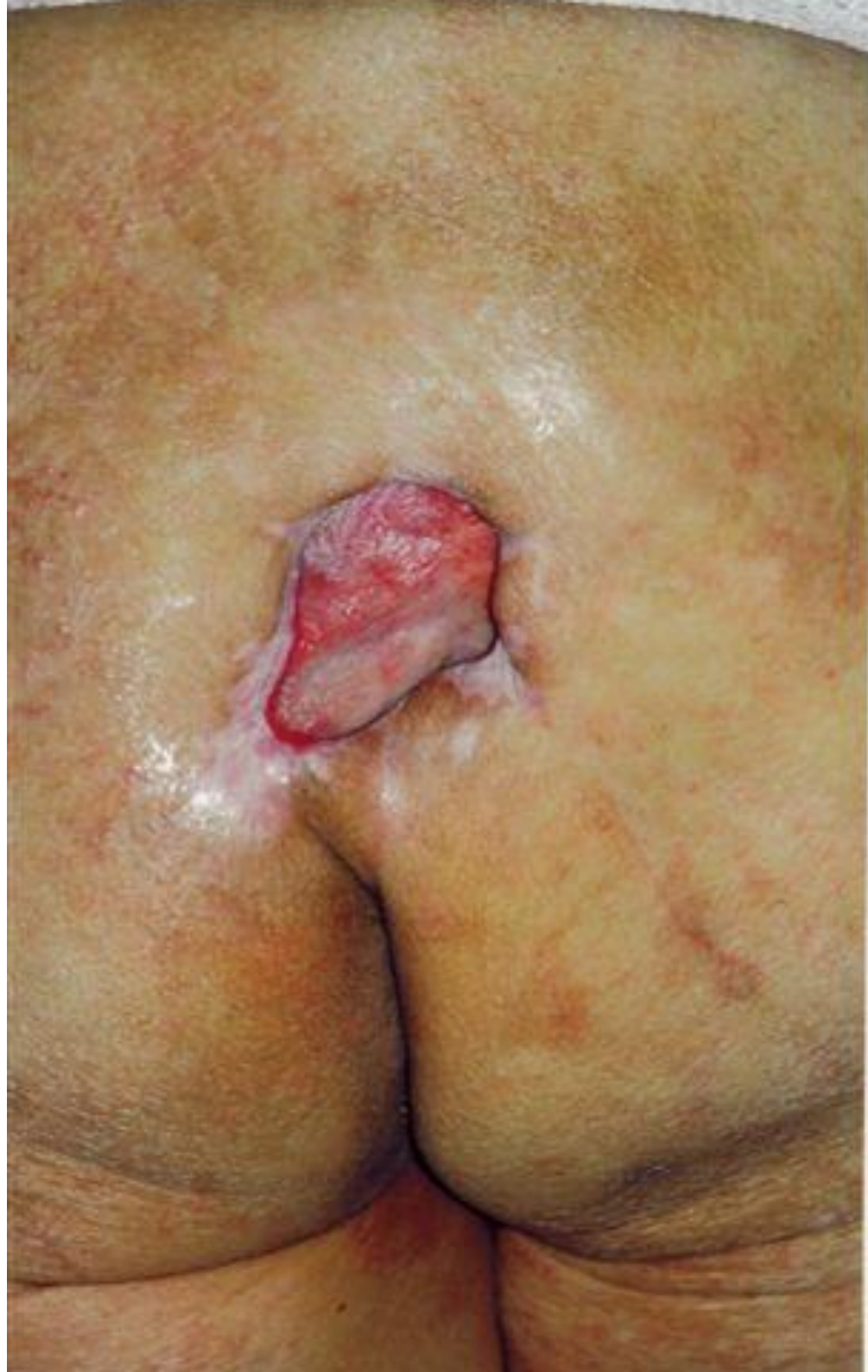
## **D. G., \*1926, 78 ročná...**

- **78 ročná polymorbídna pacientka po pedikúre z drobného poranenia rozvoj septického stavu, po dlhodobej liečbe na oddelniach nemocnice prepustená do domáceho ošetrovania s veľkým sakrálnym dekubitom ...**
- **Výživa**
- **Antidekubitálny matrac s kompresorom**
- **Lokálne vlhké hojenie-hydrokoloidné materiály**
- **Spolupráca s chirurgom, plastika...**





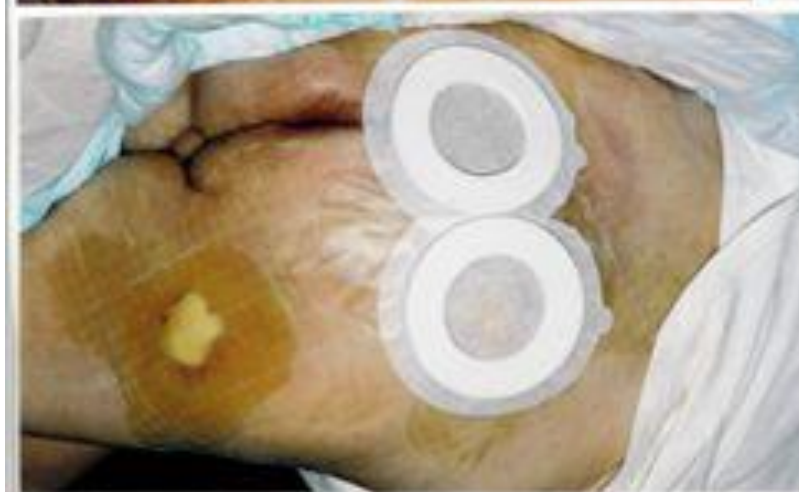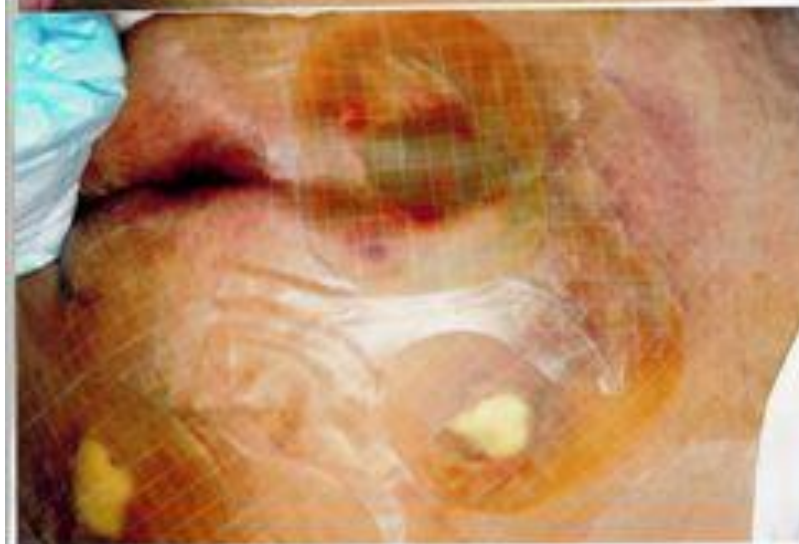

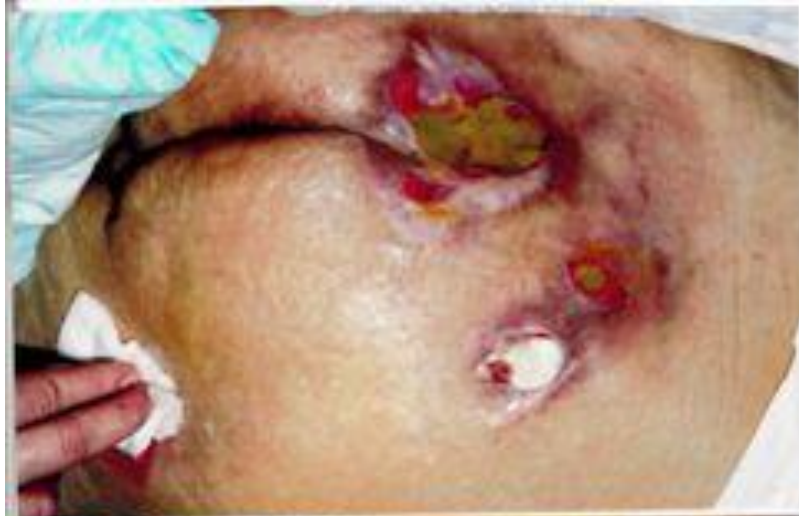
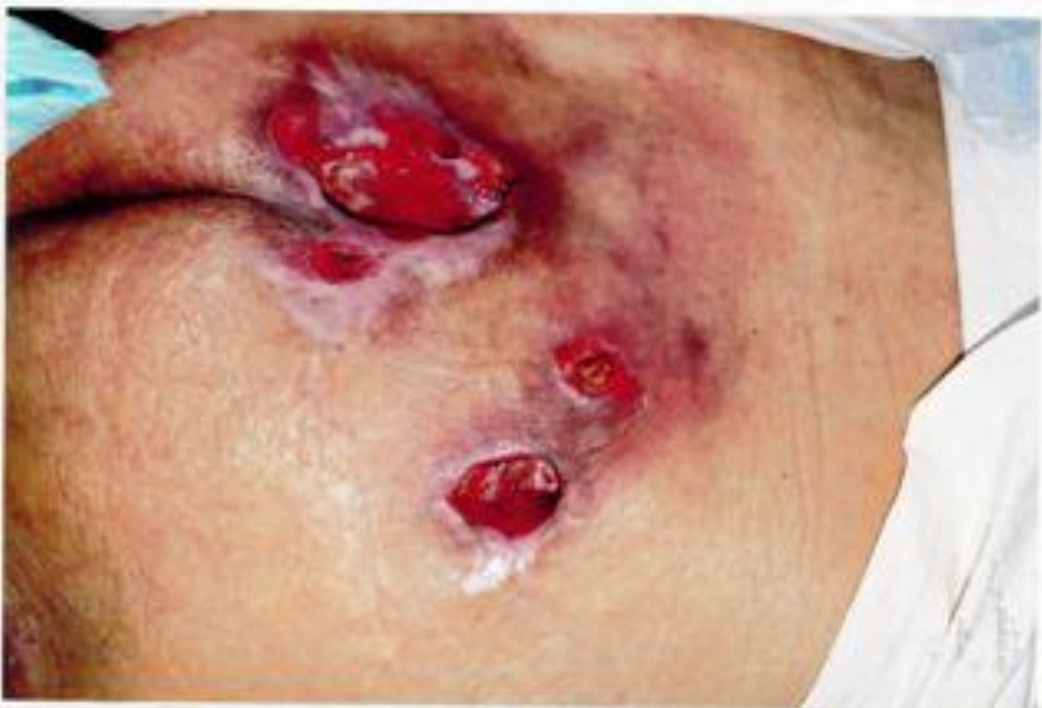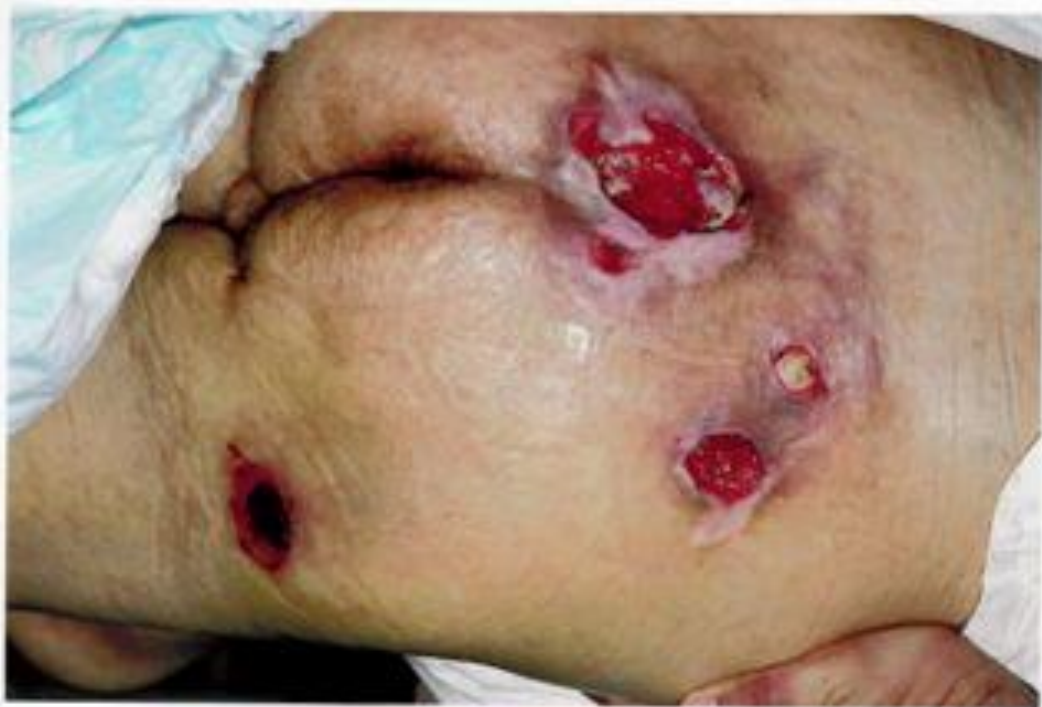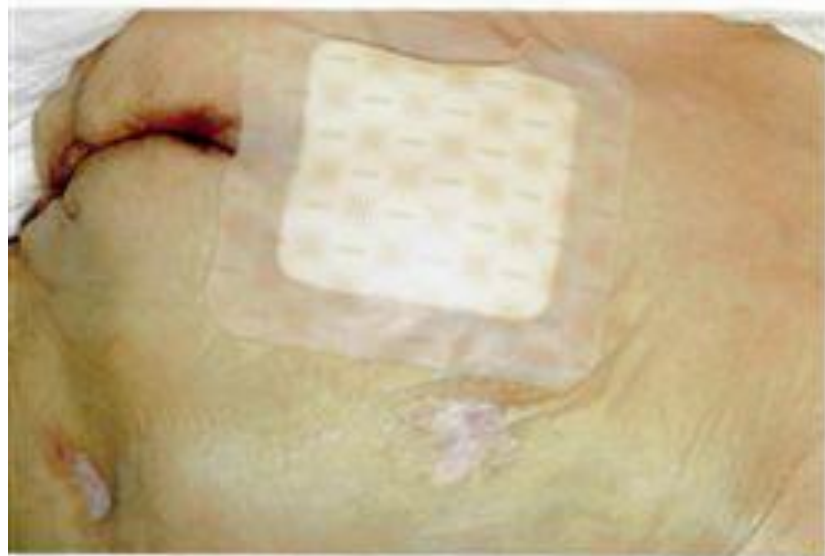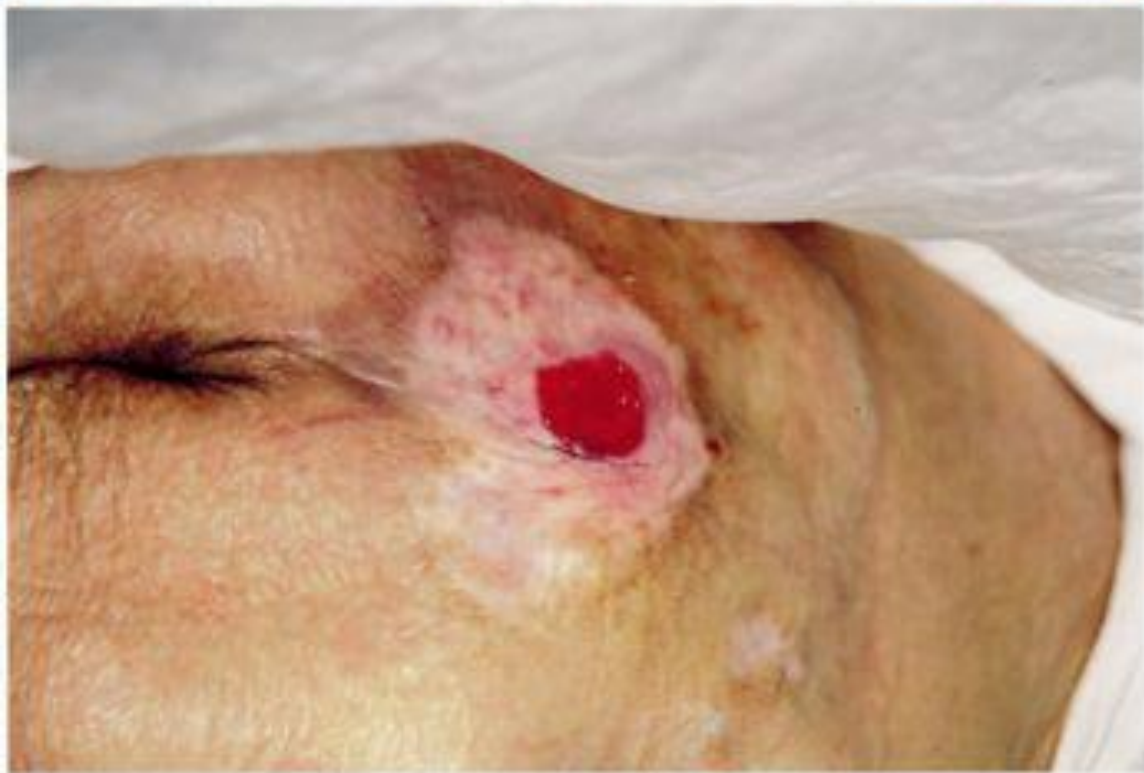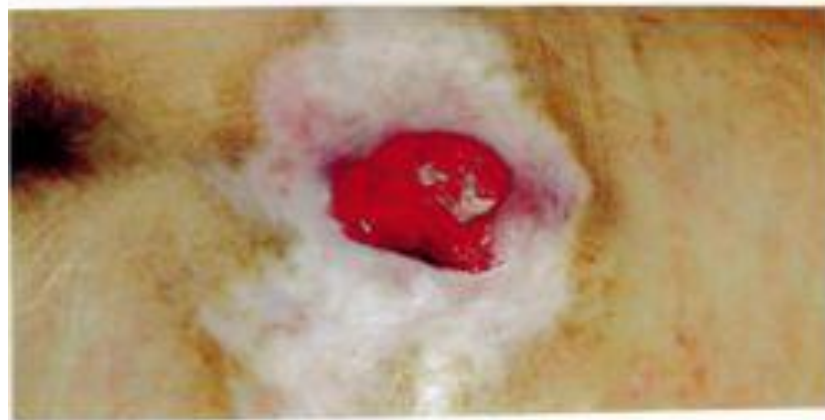
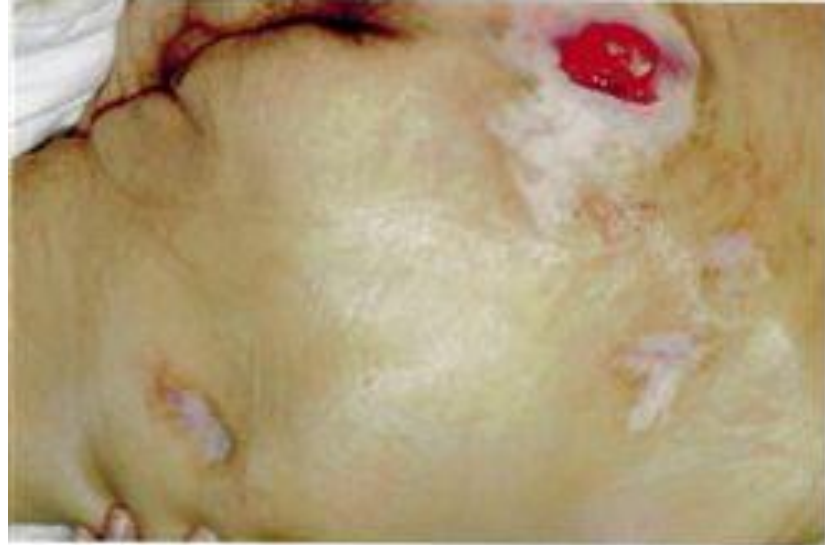




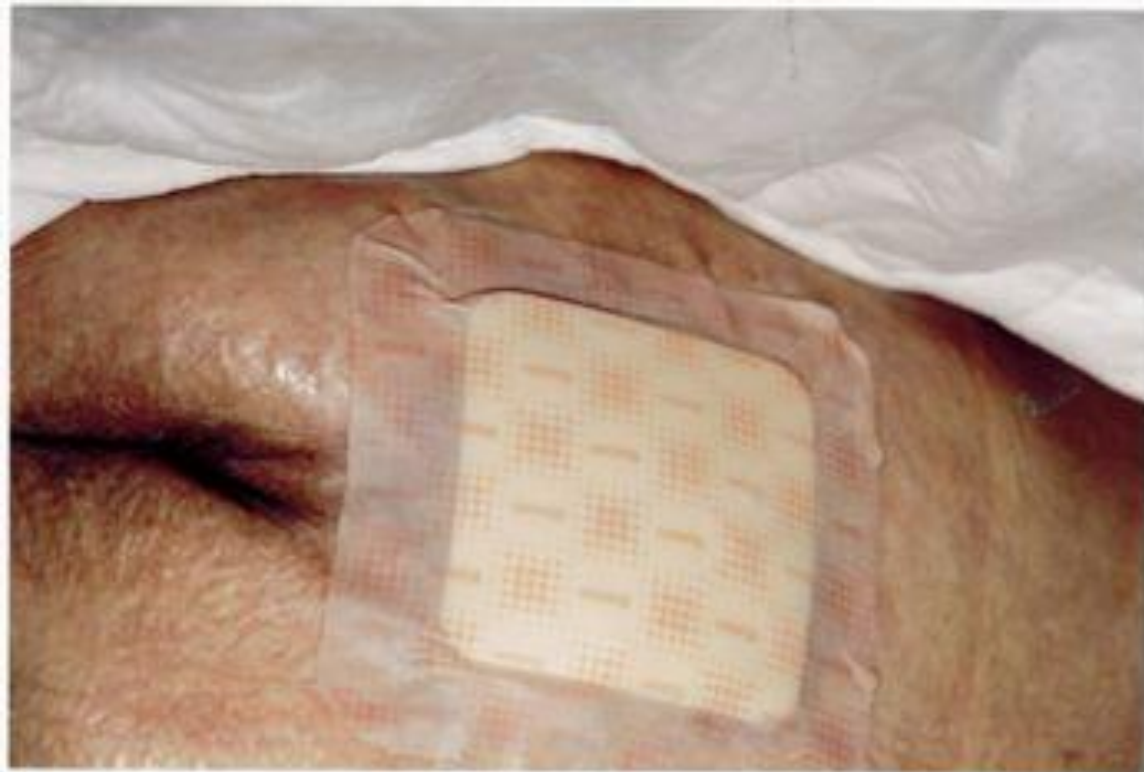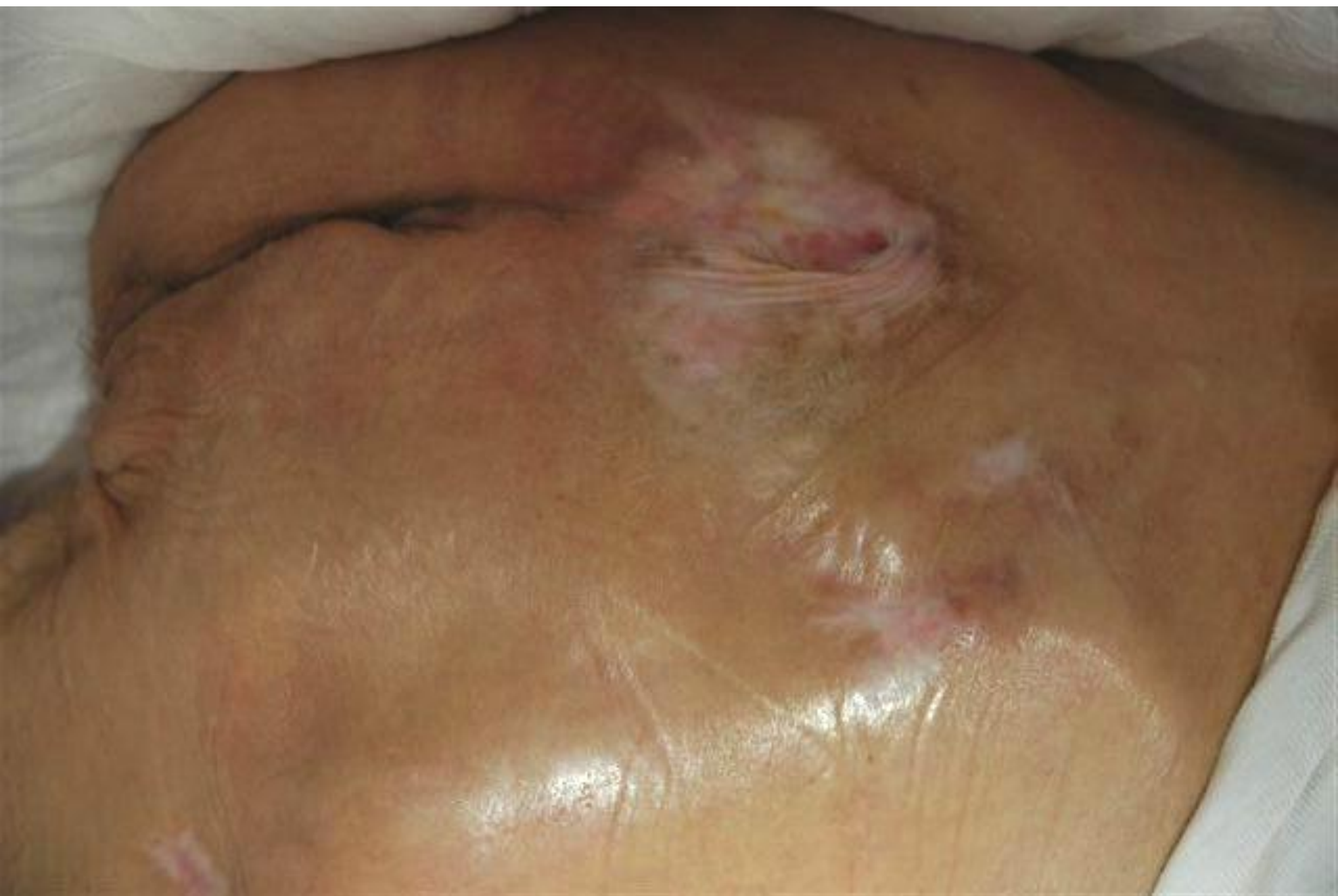# A. O., \*1916, 90 ročná...

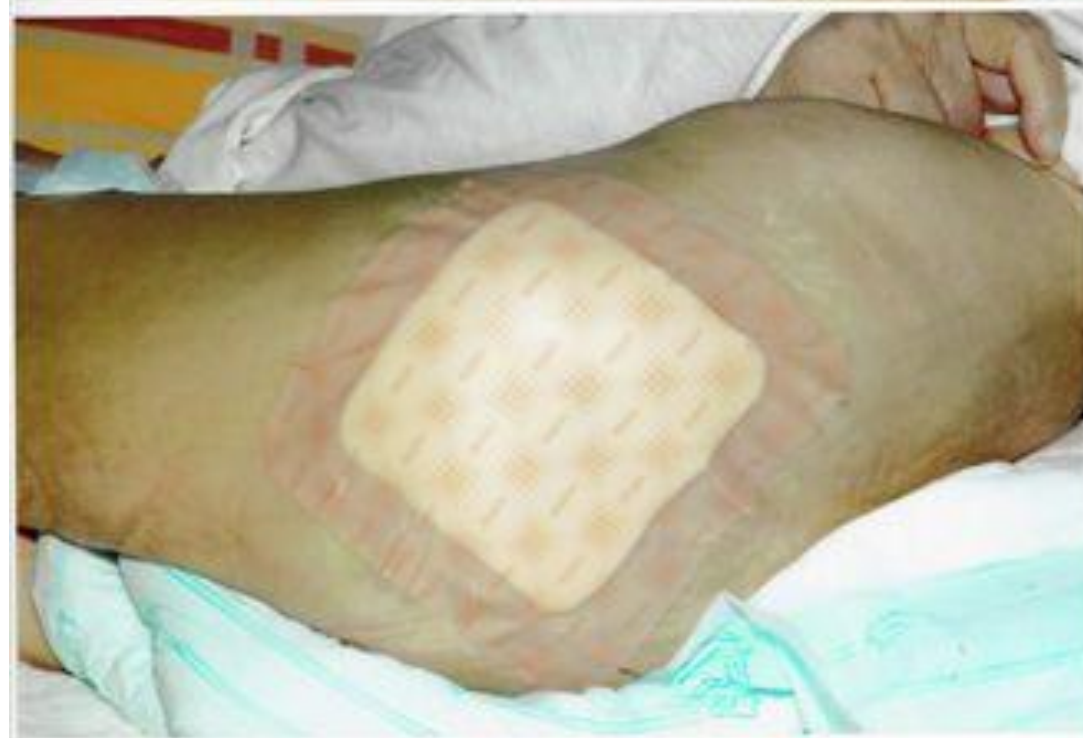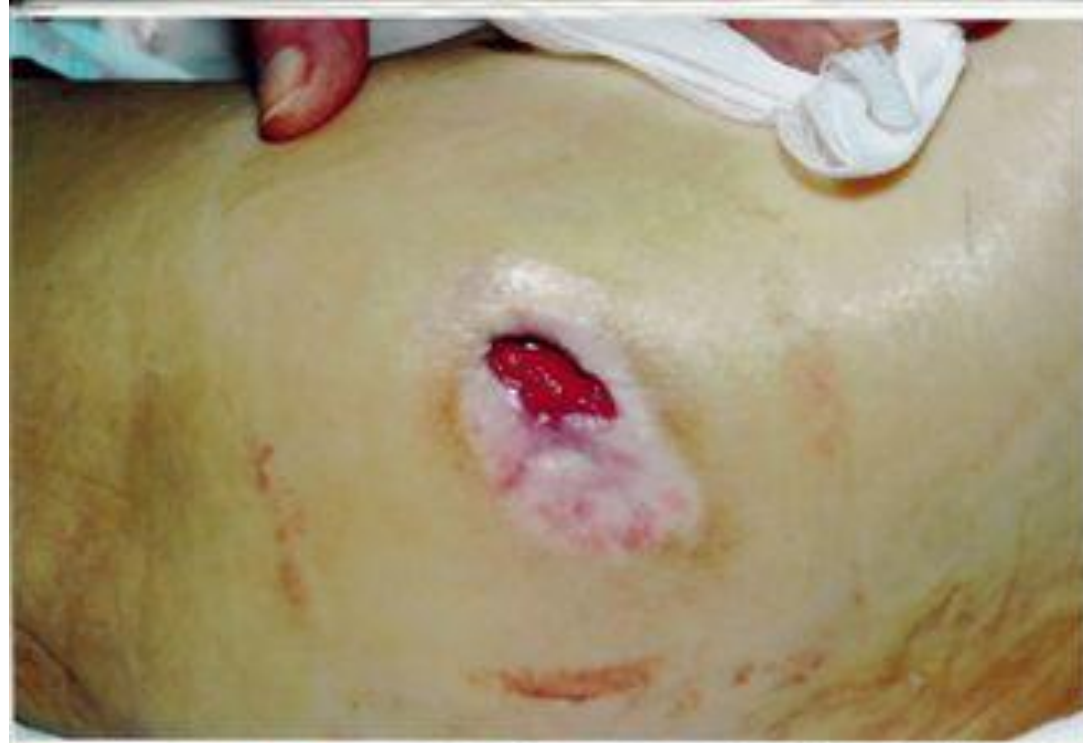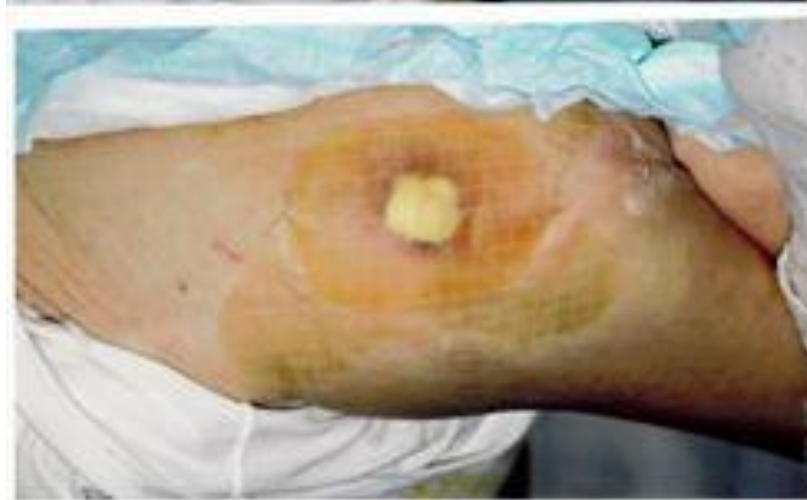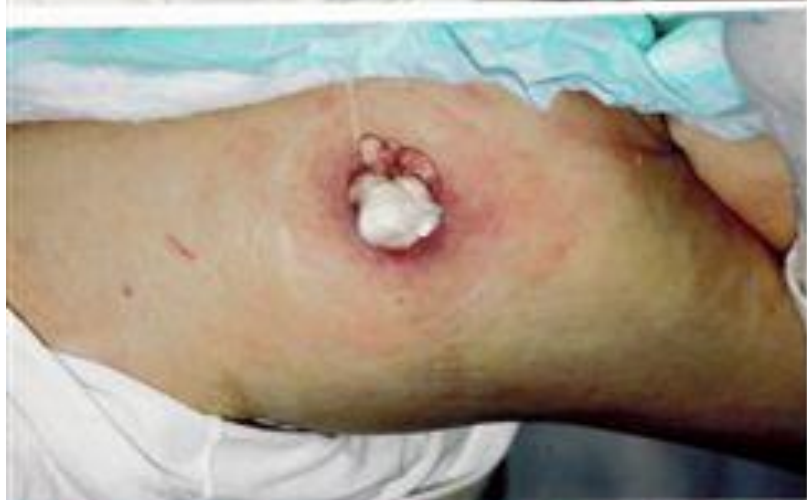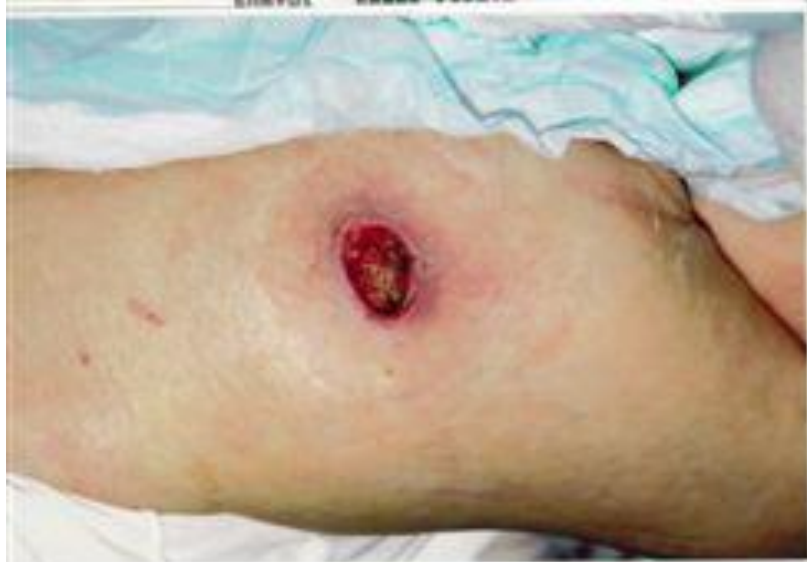- **NCMP v 1997 od vtedy imobilná**
- **V 2003 kardiorespiračné zlyhanie v dôsledku infektu DC, zvládnuté v domácom prostredí...**
- **Vznik dekubitov v sakrálnej oblasti a v oblasti oboch trochanterov...**
- **Chronické ošetrovanie vredových lézií, v priebehu rokov ich praktické zhojenie...hydrokoloidné materiály, penové obvazy cca 1x á 3-4 dni až 1x týždenne, vlhké hojenie...**

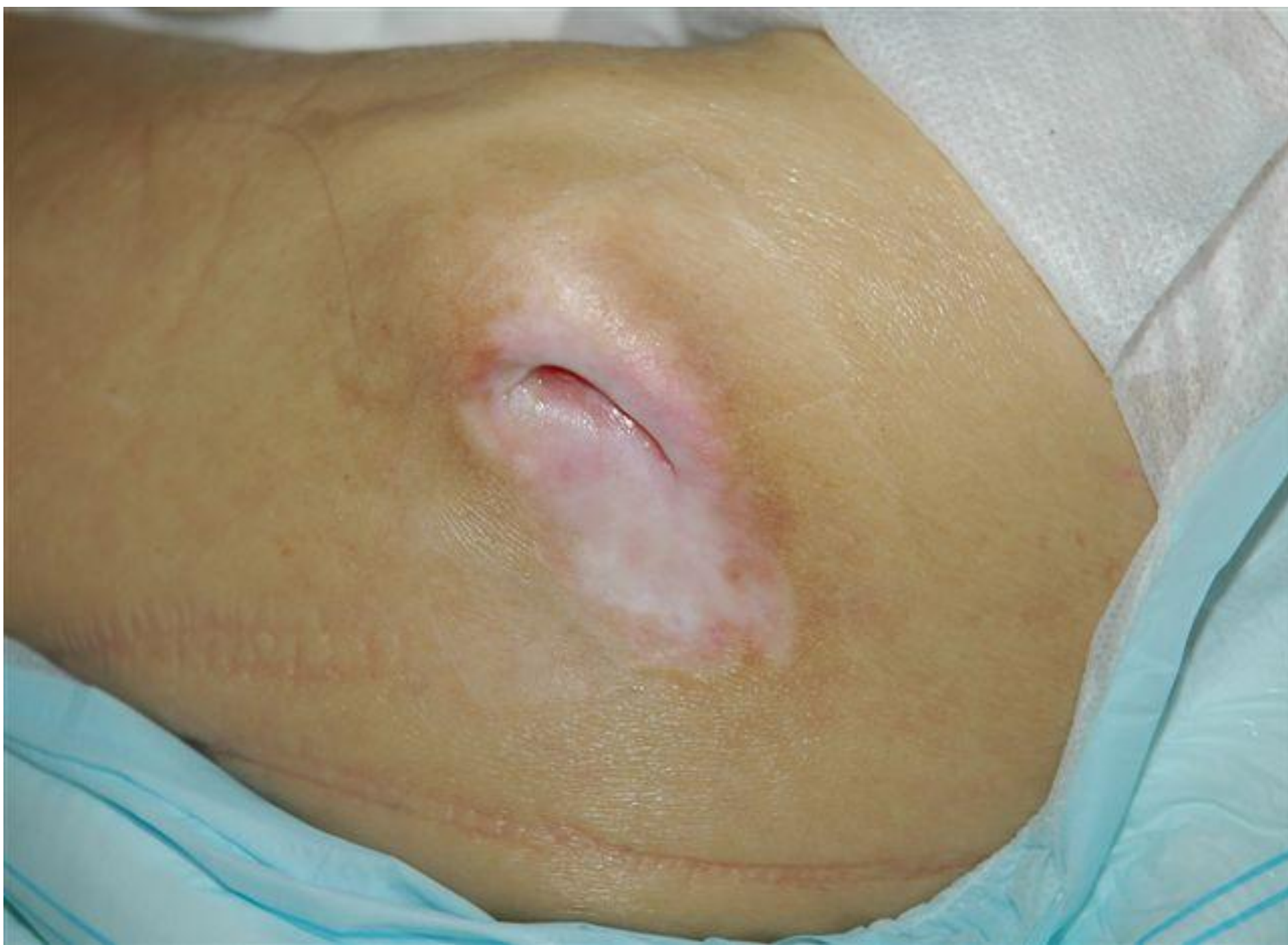




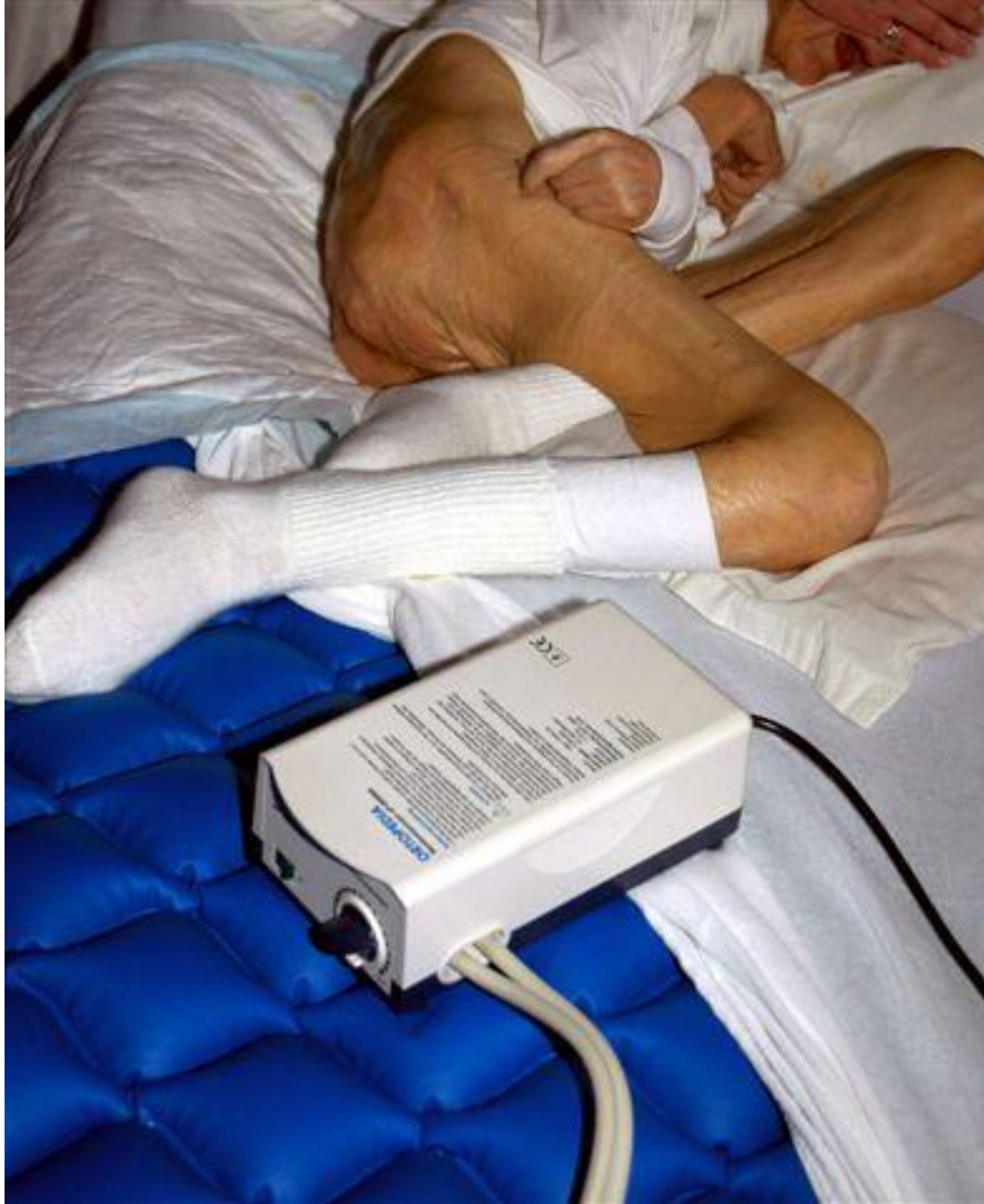
**Konečný stav po 3 letech...**





**Konečný stav po 3 rokoch...**



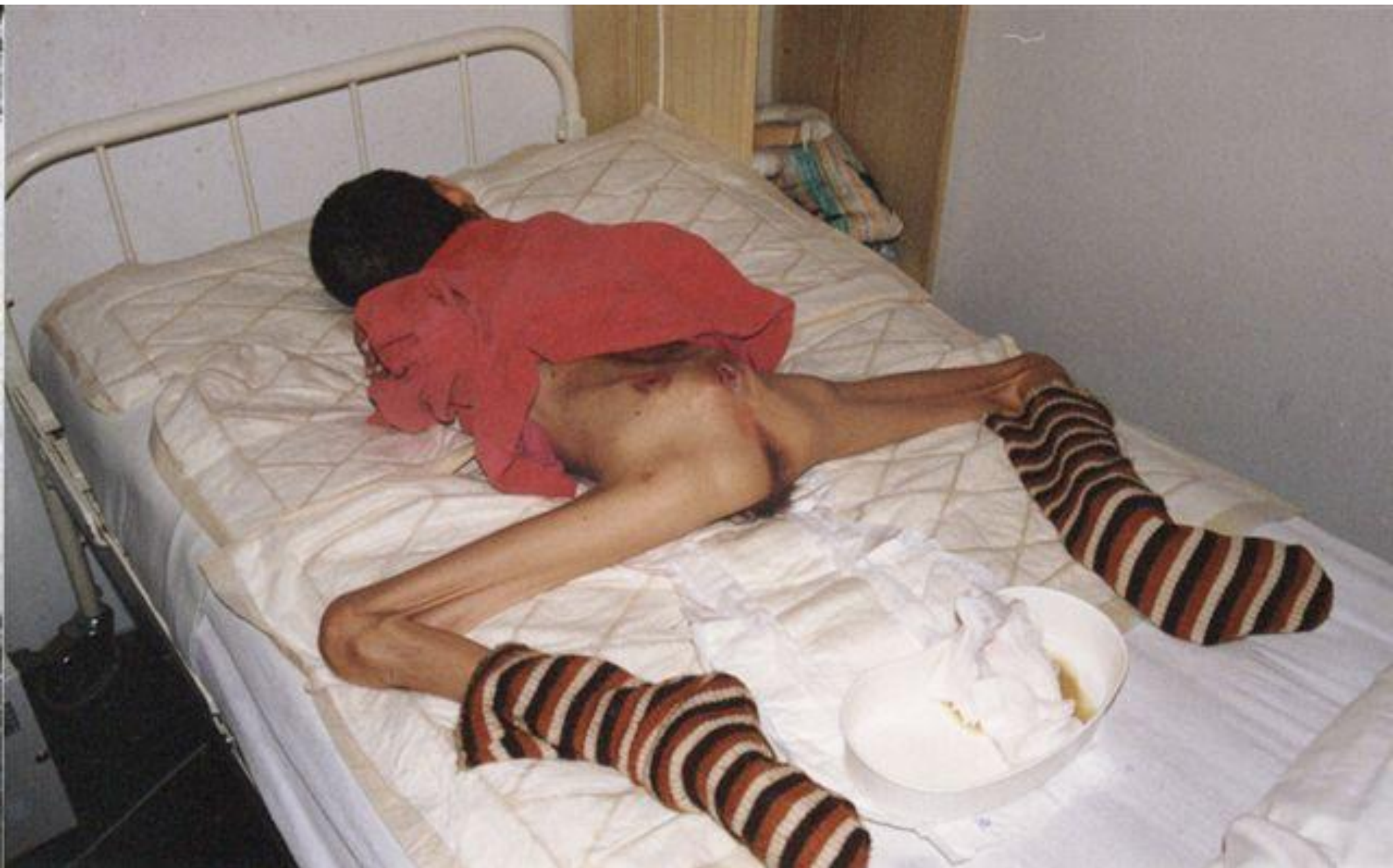**Antidekubitálny matrac  
s kompresorom, veľkosť  
buniek 10x10 cm**

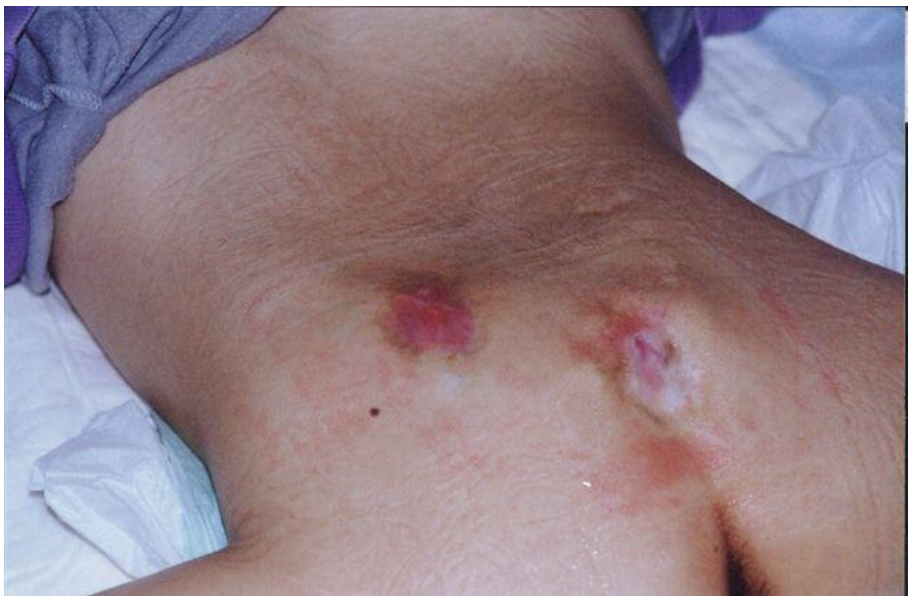
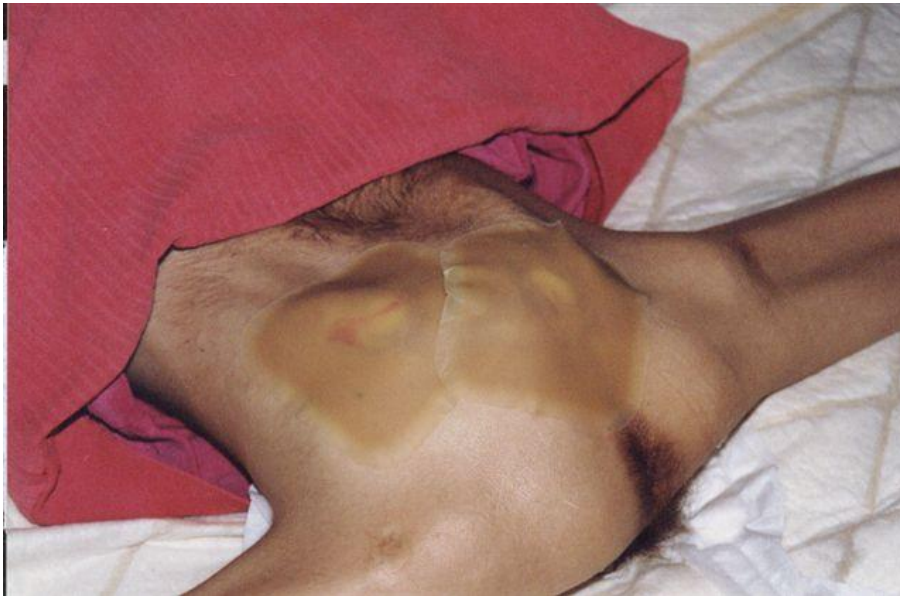
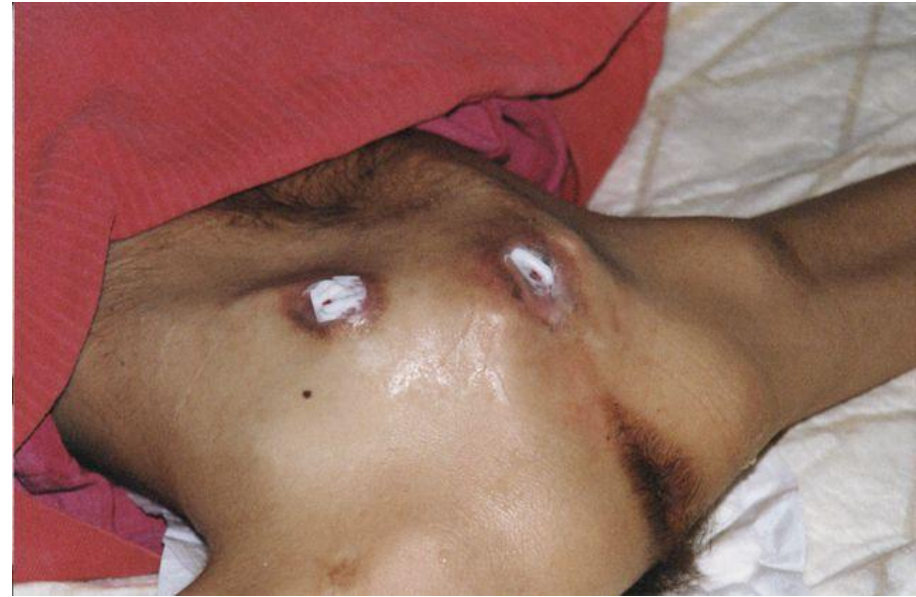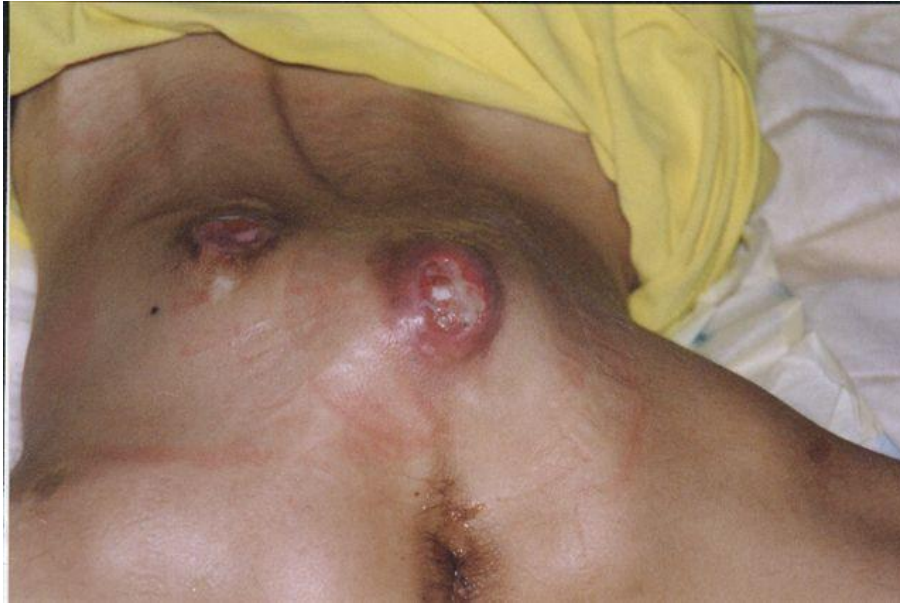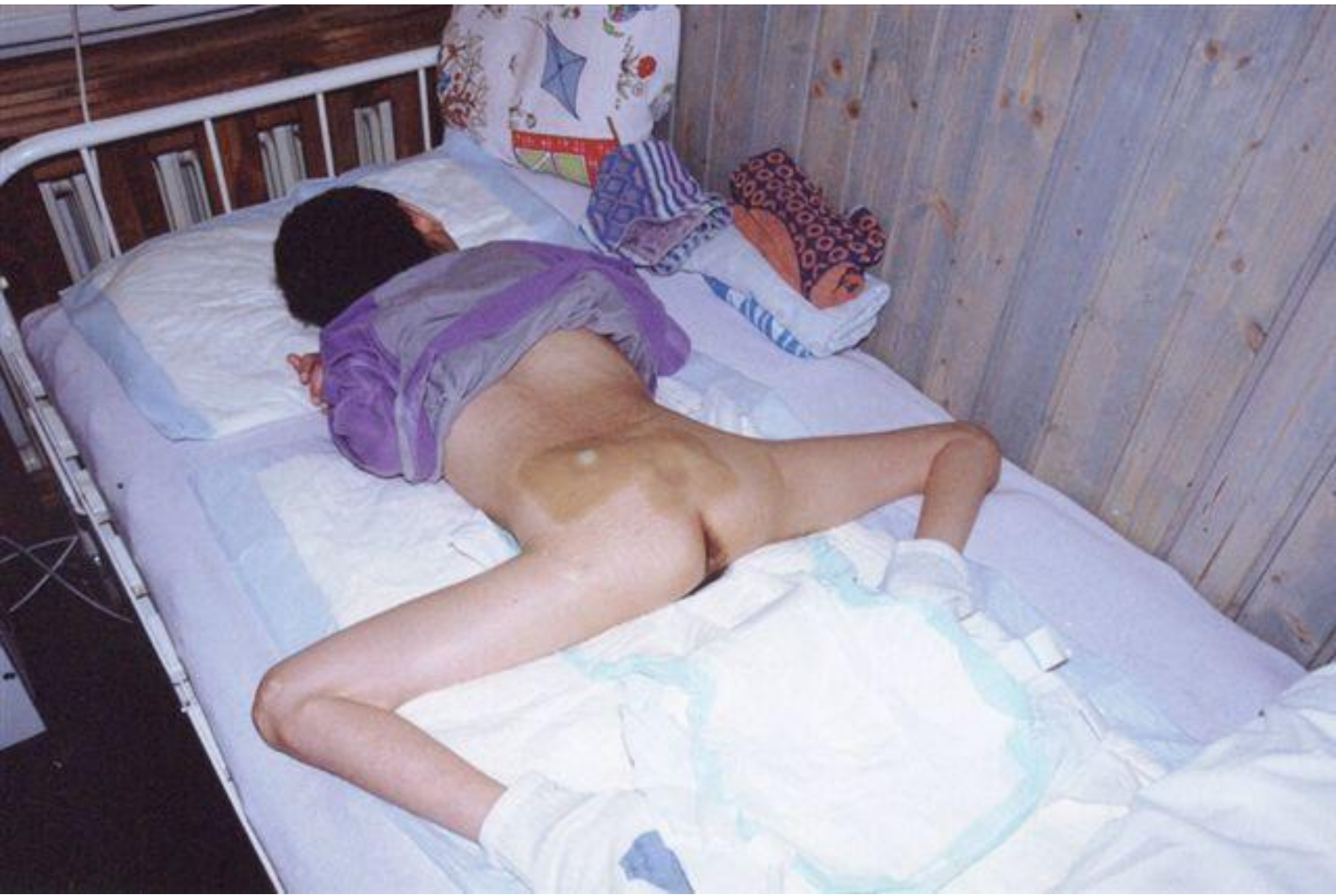# **L. B., 1986-2002, †16ročný**

- **Pacient s DMO, imobilný s flekčnými kontraktúrami s ťažkým mentálnym postihnutím, podvyživený s chronickými sakrálnymi dekubitmi, inštitucionalizovaný**
- **Dôraz na výživu – Nutridrinky, Fresubin, Ensure...**
- **Antidekubitálny nafukovací matrac s kompresorom**
- **Lokálne vlhké hojenie-hydrokoloidné materiály**









# Súhrn

- crux medicorum
- celková liečba, dosiahnuť zvrátenie katabolických procesov v organizme
- výživa, nutrične definovaná tekutá výživa, dobre využiteľná aj v katabolickom stave
- antidekubitný matrac s kompresorom
- metóda voľby lokálnej liečby -hydrokoloidné materiály, kalciumalgináty a polymérové penové obvazy
- Ringerov roztok
- nekrektómia
- antibiotiká –balans rana kolonizovaná/infikovaná, (Calor, Rubor, Tumor, Dolor, Functio laesa), ak ATB tak K+C
- sociálna problematika
- spolupráca
- fotodokumentácia



# Závery pre lekárov aj pacientov

- **Komplikovaní imobilní pacienti, chronicki ošetrovaní v domácom prostredí alebo inštitucionalizovaní, dlhodobé, ošetrovanie kožných vredov**
- **Moderné spôsoby**

**...analgetický účinok**

**...kvalita života pacienta, „komfort“ pre pacienta**

**...možnosť zhojenia aj dlhodobých chronických lézií** Akútni ambulantní pacienti

# Ďakujem za pozornosť!



[lipp@pobox.sk](mailto:lipp@pobox.sk)