

„Guideline“ CHVO v ambulancii VP



www.vpl.sk

www.opuchnutenohy.sk

Peter Lipták, VP Bratislava, XXXV. Výročná konferencia Starý Smokovec 18.10. 2014

Starostlivosť o pacientov s chronickým žilovým ochorením (CHŽO)

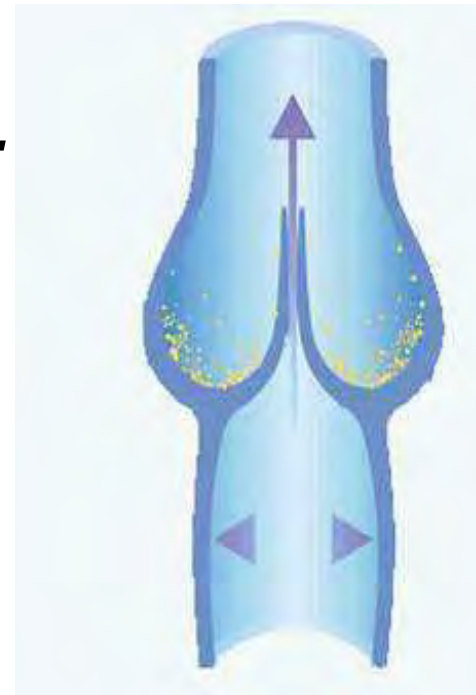
Spolupráca lekárov z 3 odborných spoločností lekárov:



Čo je CHŽO??

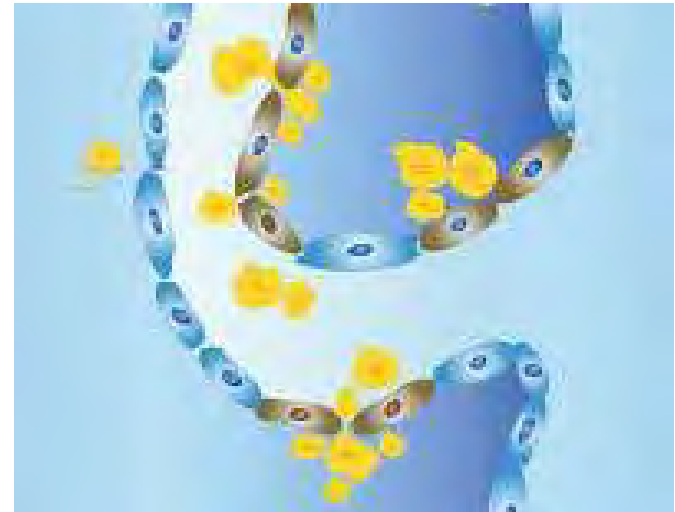
Chronické žilové ochorenie

*je definované ako **nefungovanie** žilového systému v dôsledku **nefungovania** žilových chlopní...*



Chlopňu poškodí zápal

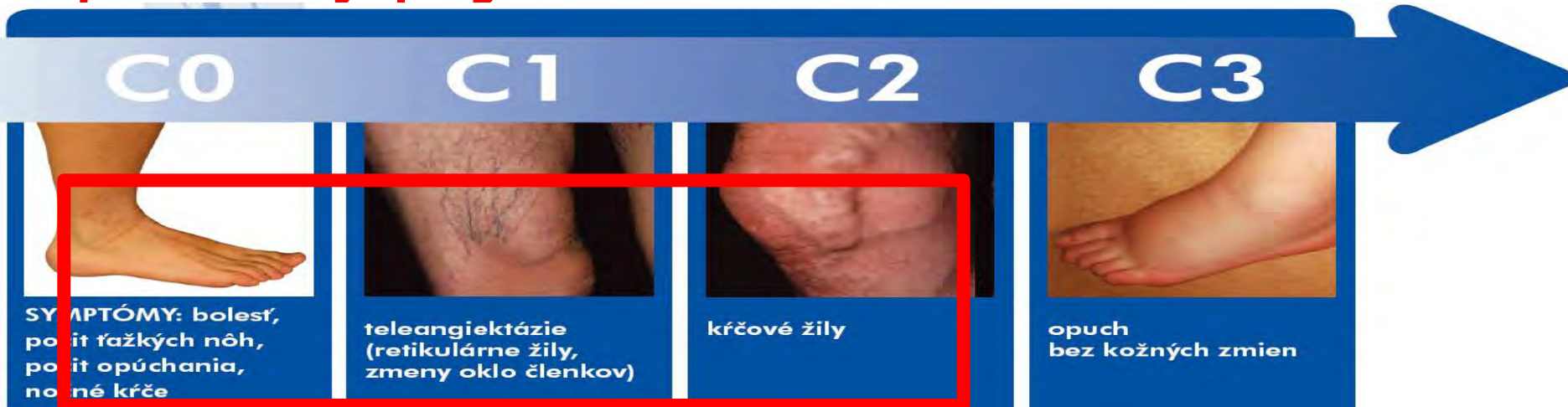- → uvoľňovanie adhezivných molekúl (ICAM-1, E-selectin,...)
- → rolovanie, adhézia a prenikanie leukocytov, uvoľnenie mediátorov
- → poškodenie žilovej chlopne
- reflux ↑ venózný tlak
- → varixy, opuchy, trofické zmeny



V čom je problém?

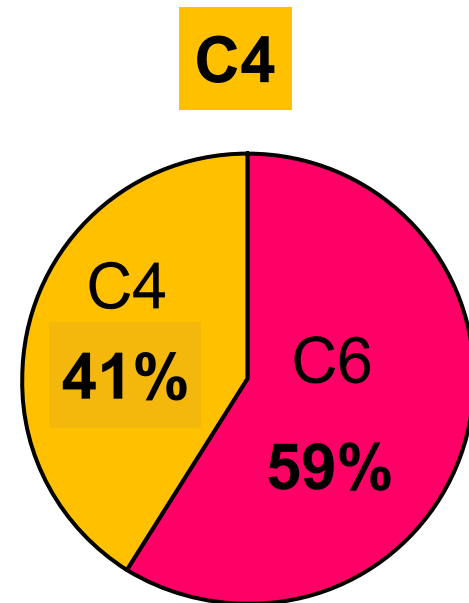
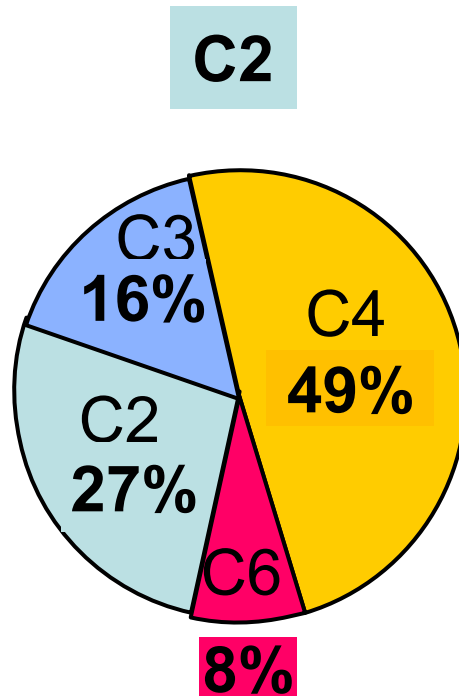
CHŽO: časté , nediagnostikované a neliečené...

- ✓ počiatkové symptómy sú neliečené, hoci vieme, že sa začal chronický zápalový proces a nastane progres CHŽO ...
- ✓ **úprava životosprávy, kompresívna a protizápalová liečba liekmi predchádzajú progresii ochorenia**



- ✓ indikácia DUS od štádia C2 a ak sa zistí riešiteľná príčina CHŽO je potrebná kauzálna liečba (**mini invazívny výkon -RFA, sklerotizácia penou...**)

Progresia CHŽO po 5 rokoch



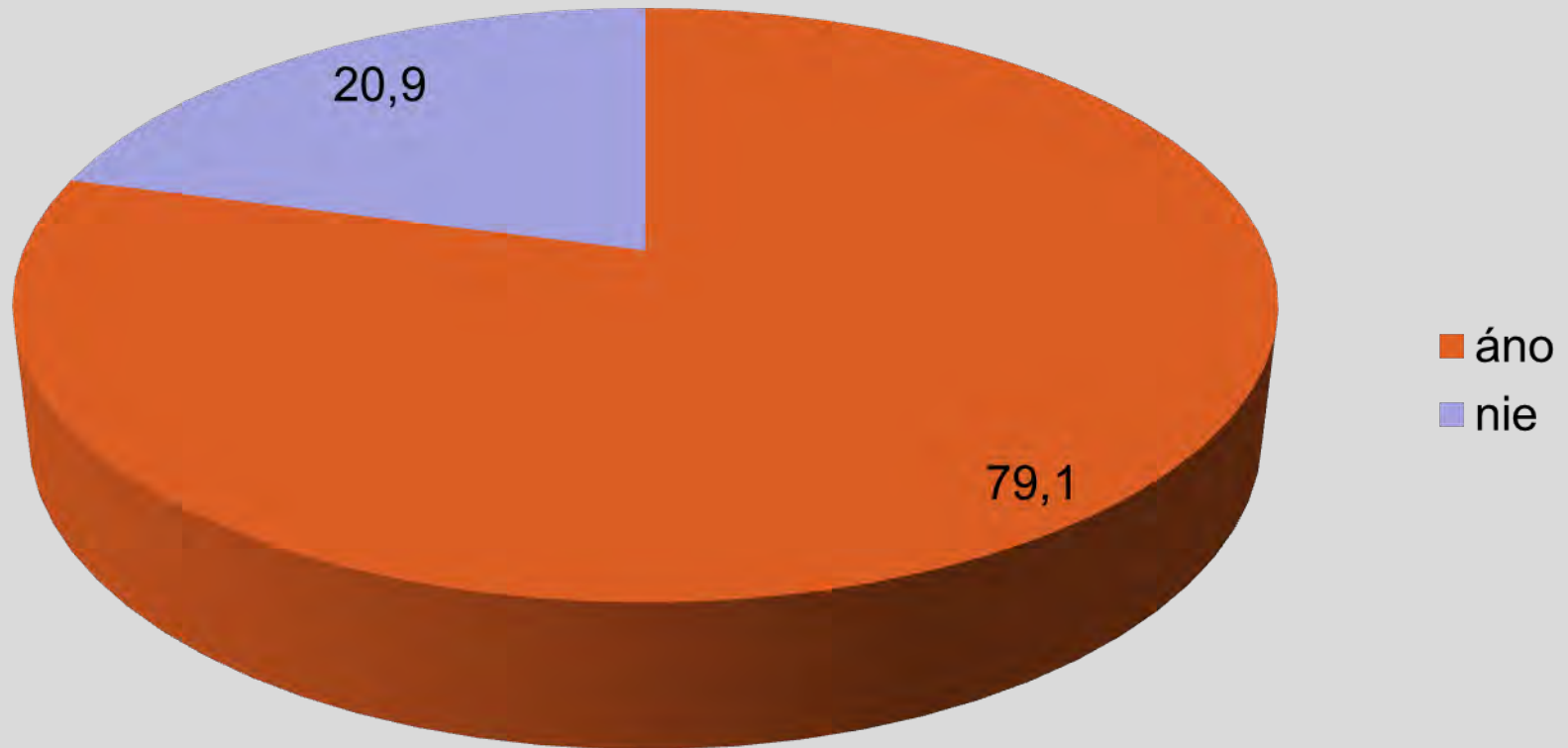
C2

V priebehu 10 rokov sa u viac ako 25% neliečených vyvinie zo štádia varixov vred

C6

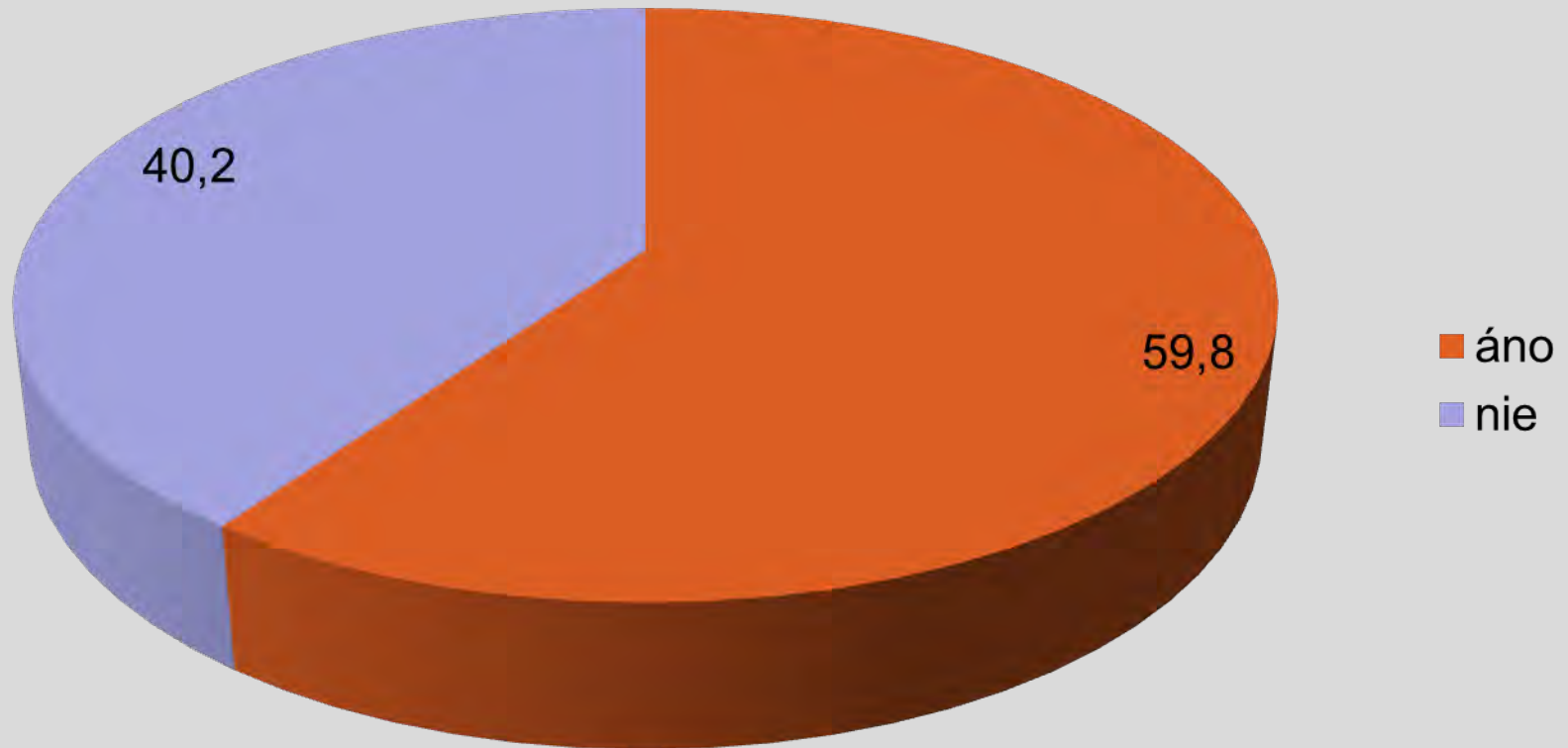
Žilové t'azkosti – pacienti...

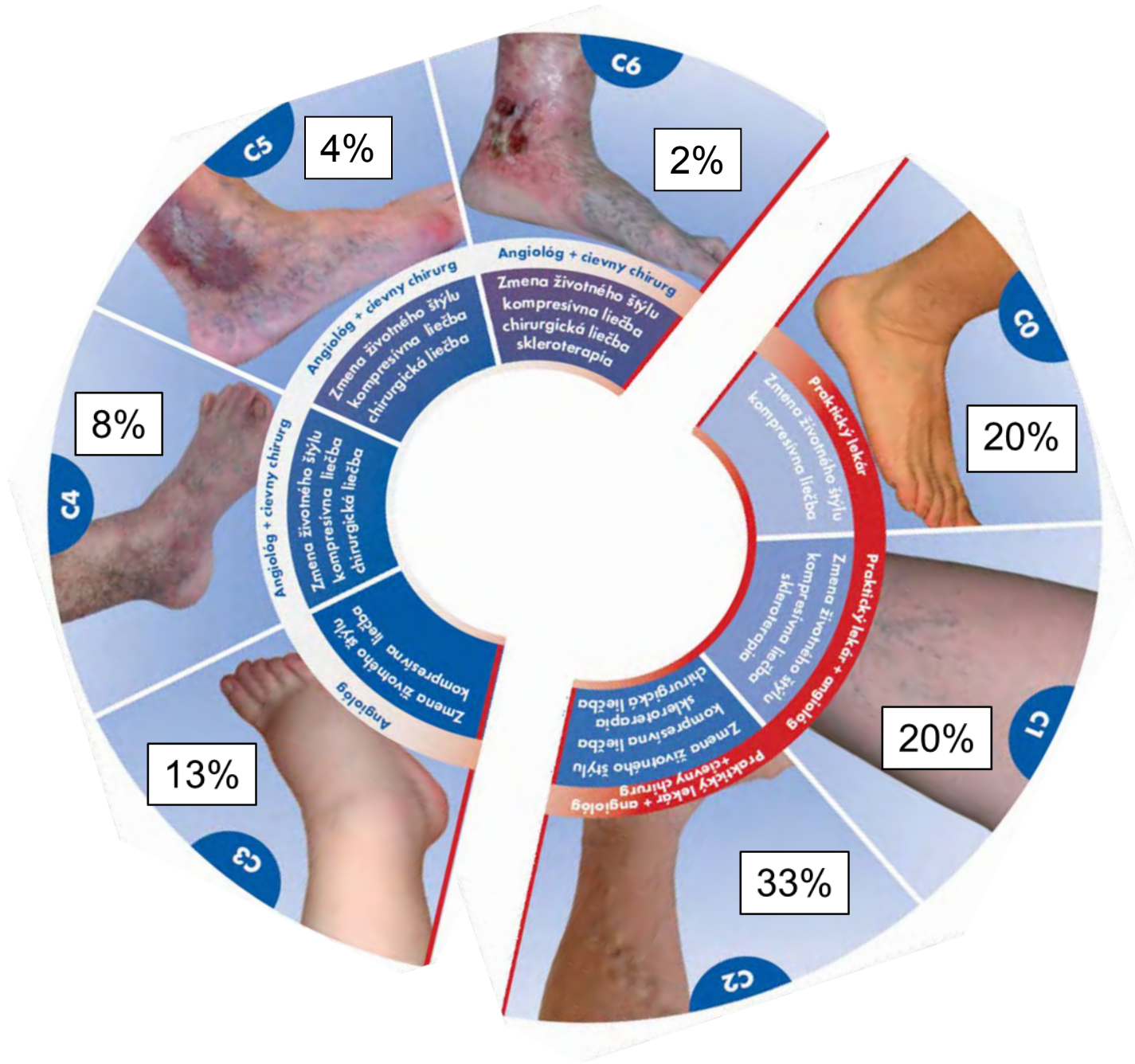
N= 7558

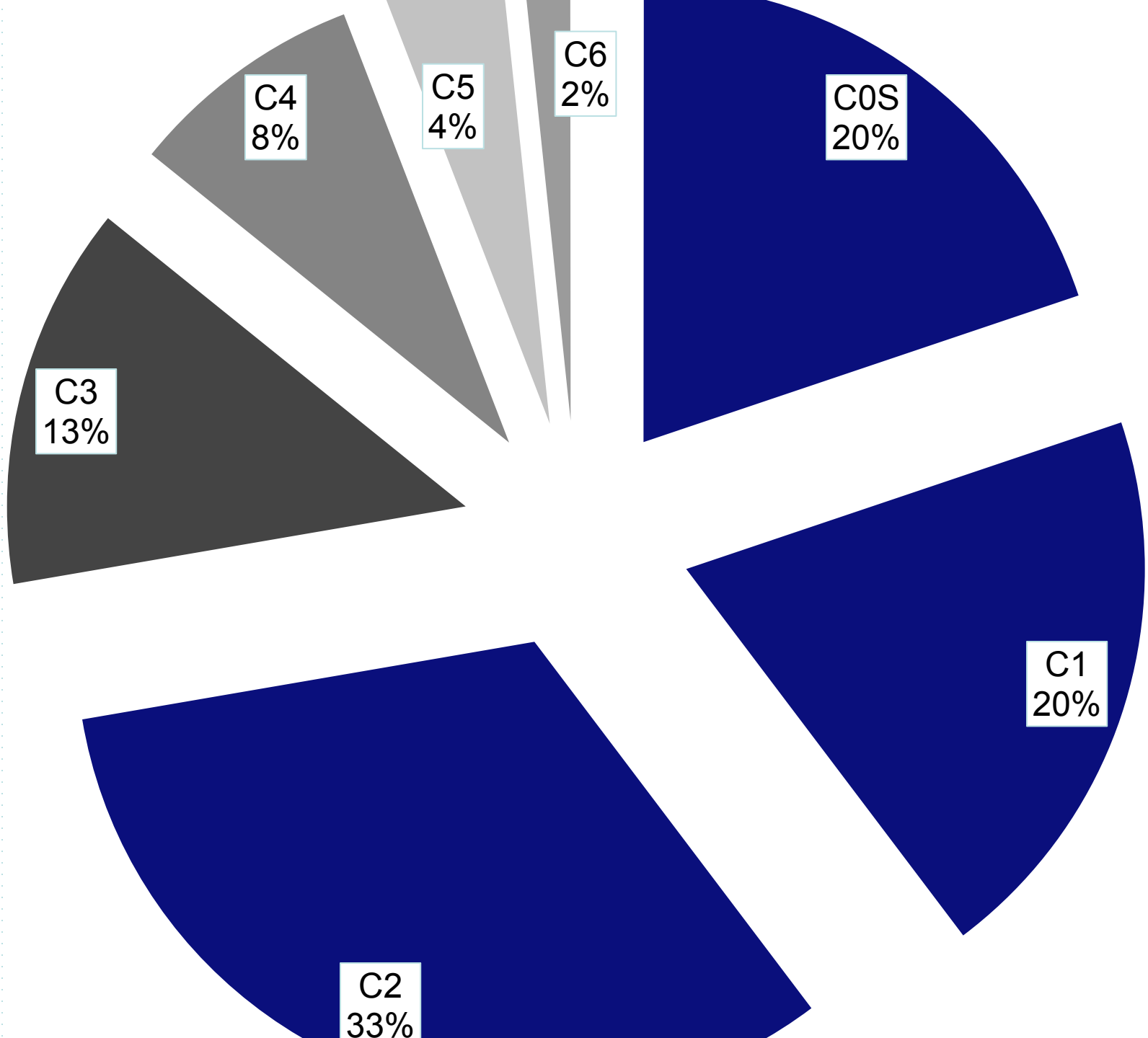


Prevalencia CHŽO SR

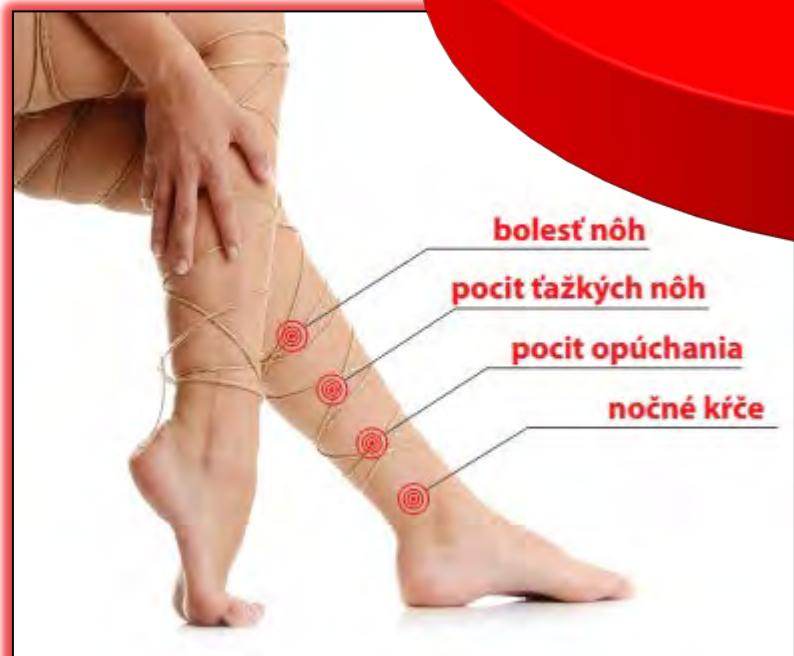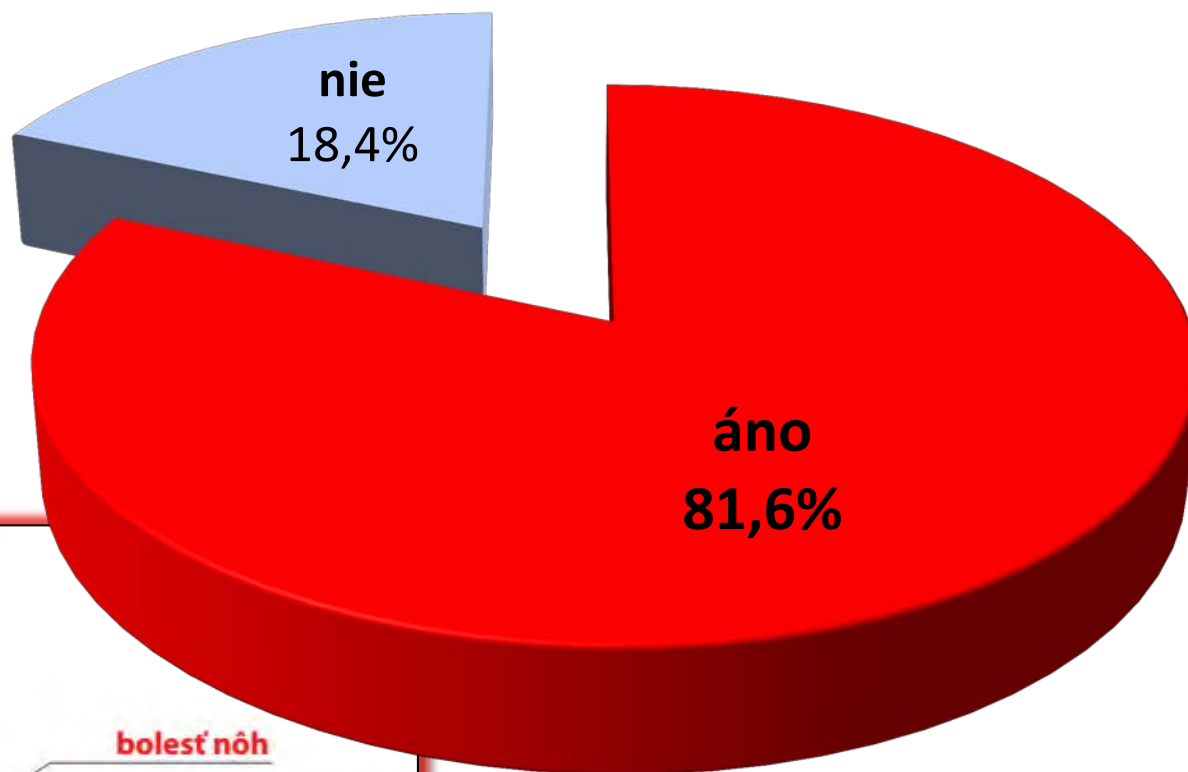
N= 7558





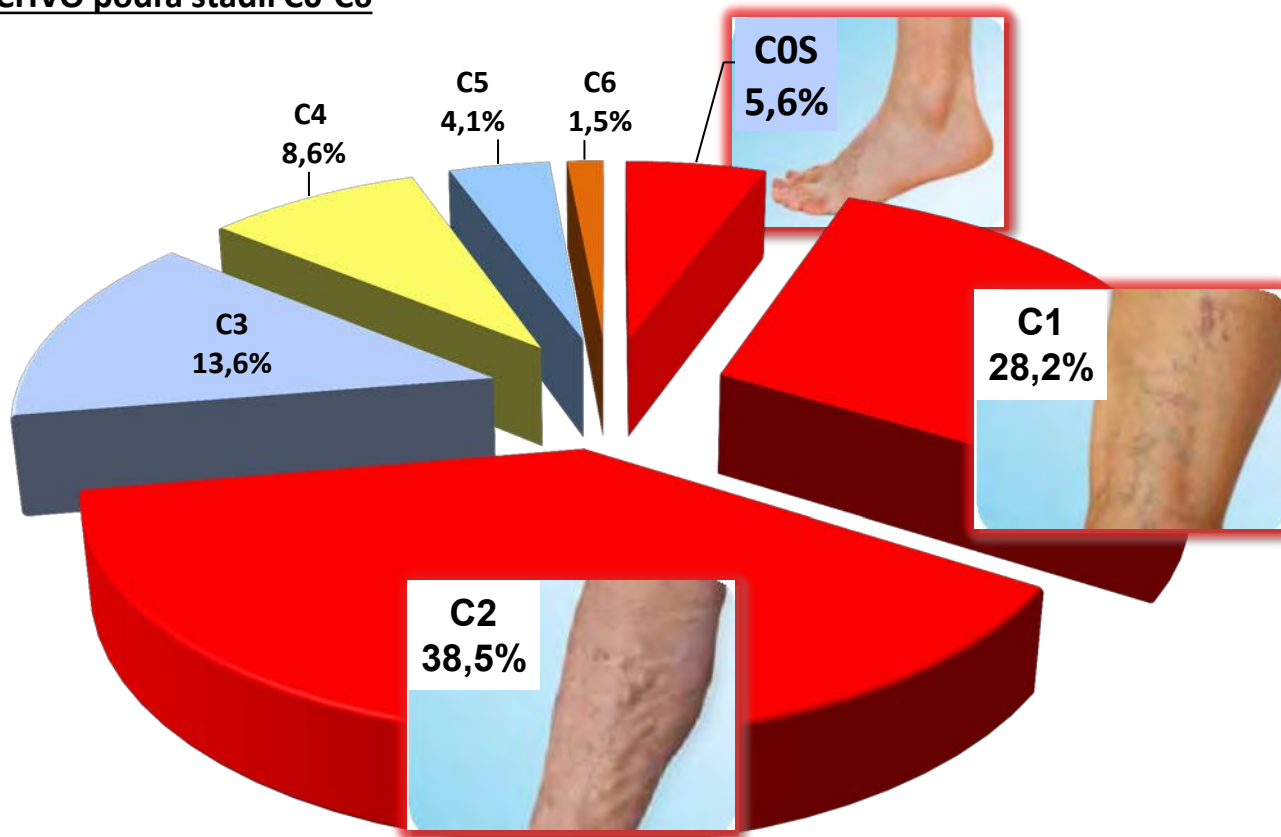


Symptomatické pacienti s ťažkosťami s DK

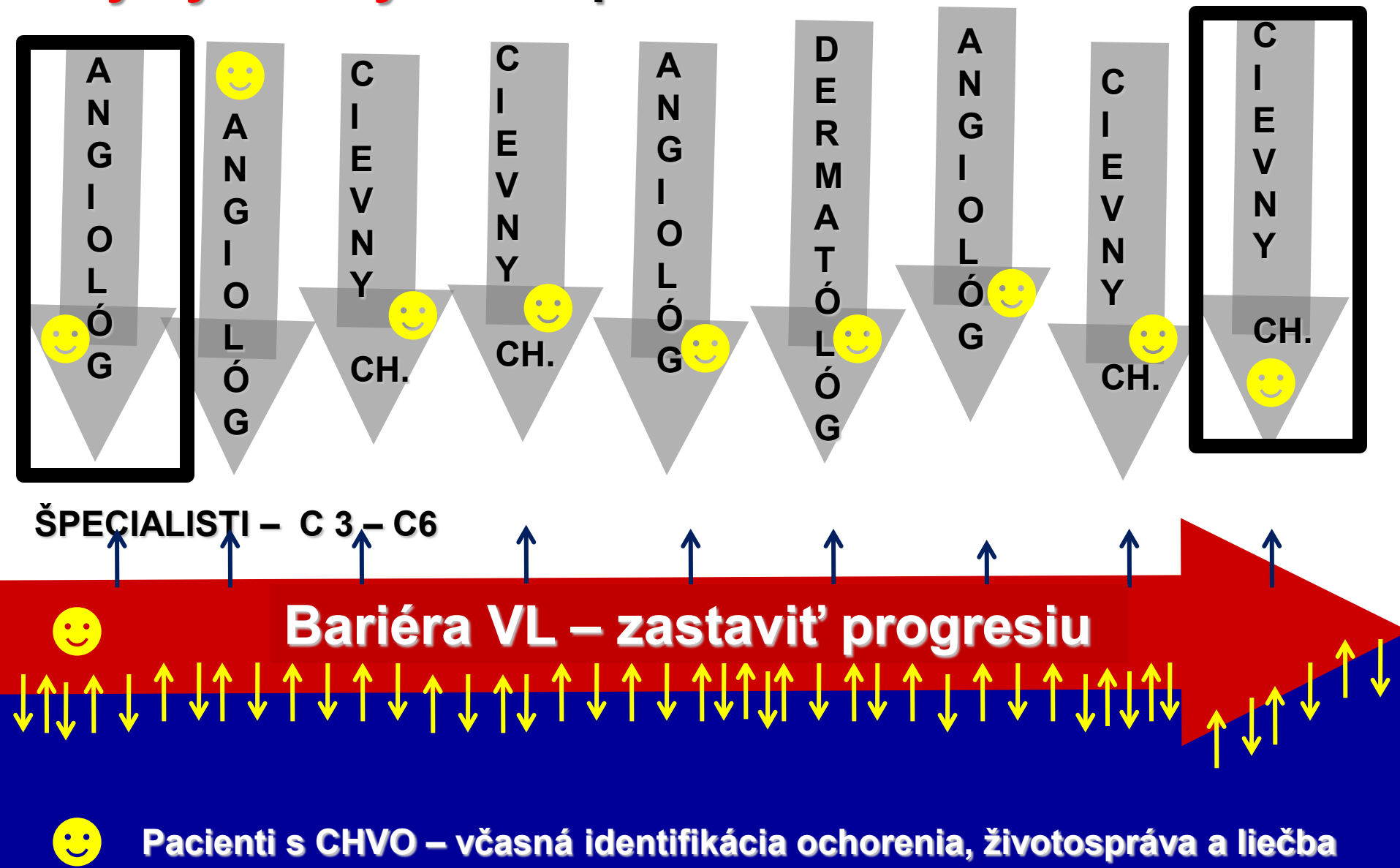


TÍTO PACIENTI SÚ V NAŠICH RUKÁCH

Pacient s CHVO podľa štádií C0-C6

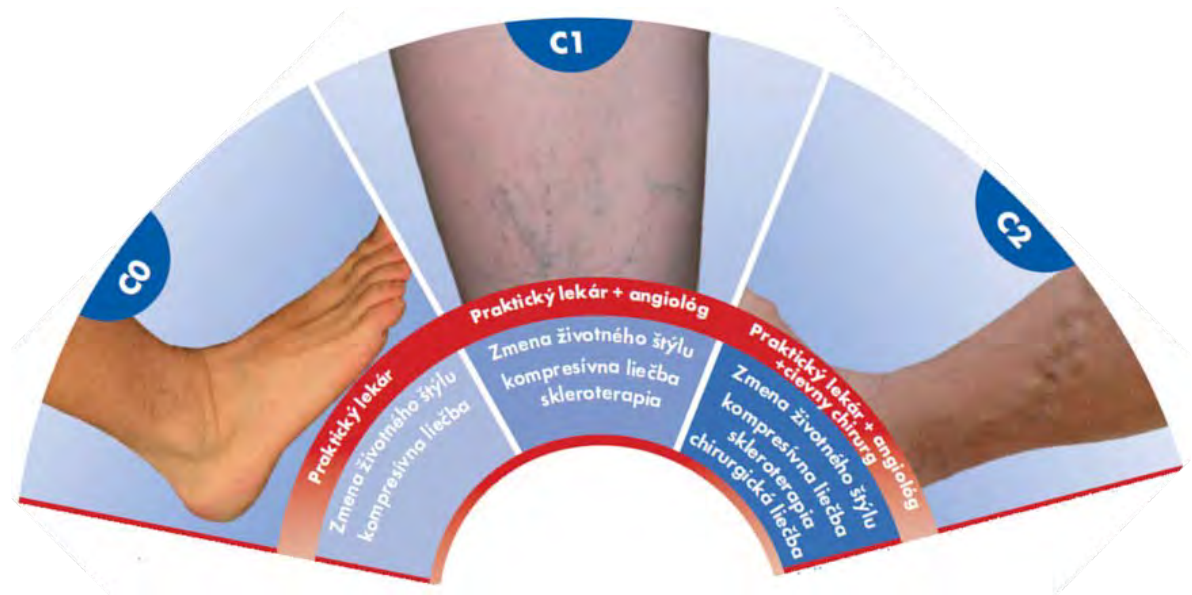

Aký by mal byť osud pacienta s CHVO...



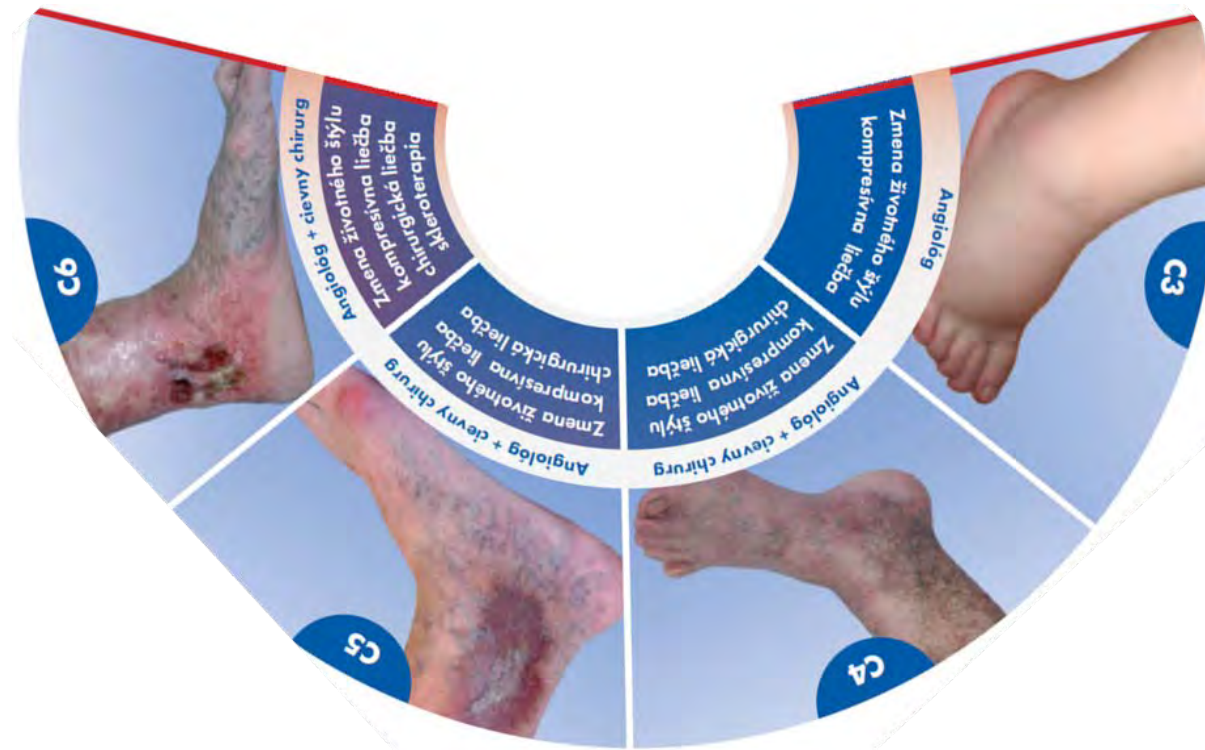
😊 Pacienti s CHVO – včasná identifikácia ochorenia, životospráva a liečba

B. VL – periodické preventívne prehliadky 1x za 2 roky



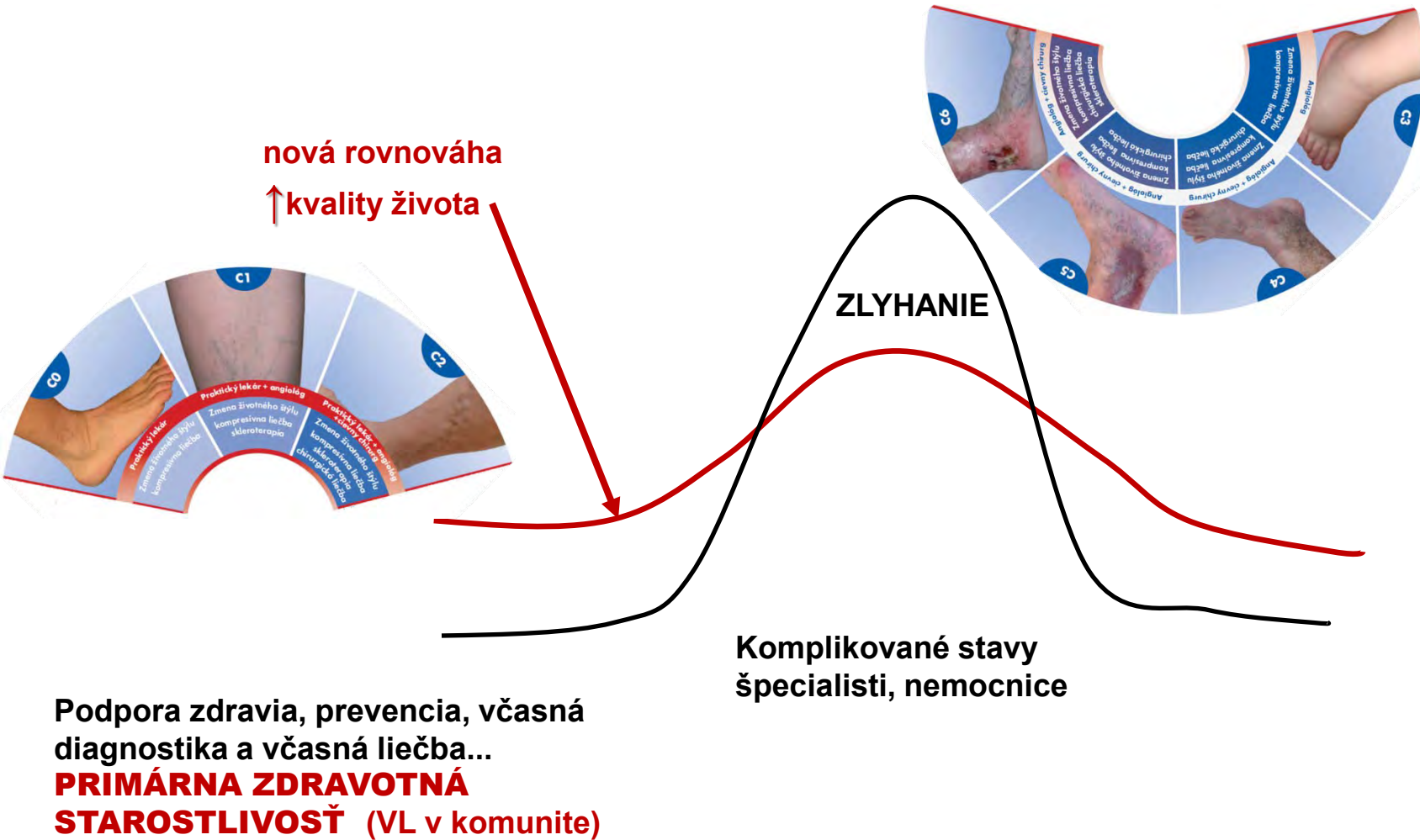
„Ak začneme liečbu pacientov už v prvých štádiách (C0 – C2), úplne predídeme komplikáciám CHŽO...“

C. ANGIOLÓG a/alebo CIEVNY CHIRURG



**Dostatočná kapacita pre modernú diagnostiku
a modernú miniinvazívnu liečbu**

Zmena modelu zdravotnej starostlivosti



Upravené podľa: Christopher Riley, Department for Health and Social Services, Welsh Assembly Government, 2008



Guideline pre VLD



1. Asymptomatický pacient

screening

Periodická preventívna prehliadka 1x za dva roky

1. Ťažké nohy?
2. Bolesti nôh?
3. Opuchy nôh?
4. **Na konci dňa?**
5. Nočné kŕče?

2. Symptomatický pacient

**správna diagnostika a
správna liečba**

1. Diagnostika CEAP

Clinical severity

Etiology or cause

Anatomy

Pathophysiology

A) Ťažkosti, symptómy pacienta **A, S**

B) Objektívny nález pri vyšetrení pohľadom a pohmatom v stoji

C0-C1-C2-C3-C4-C5-C6

...stanovenie diagnózy (CEAP)

A) Pacient nemá CHŽO C0A

B) Pacient má CHŽO

C0S

C1-C2-C3-C4-C5-C6(AS)

2. liečba





- 1 úprava životosprávy
- 2 protizápalový liek
- 3 kompresná pančucha

USG Duplex vyšetrenie žíl

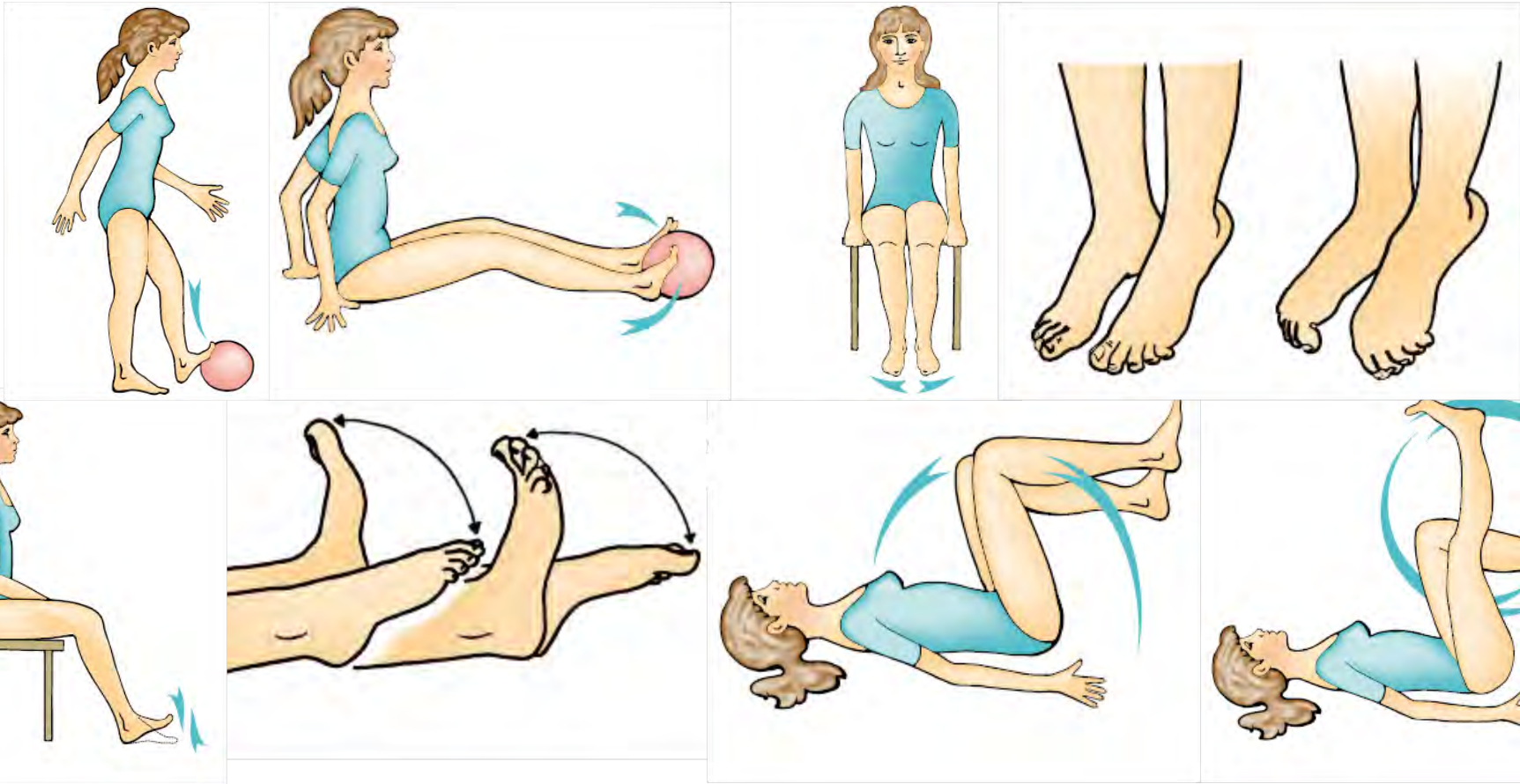
- 4 sklerotizácia penou
- 5 chirurgická liečba, preferujeme miniinvazívne metódy

životospráva

Nový životný štýl = prevencia CHŽO



Nový životný štýl = cvičenie!!



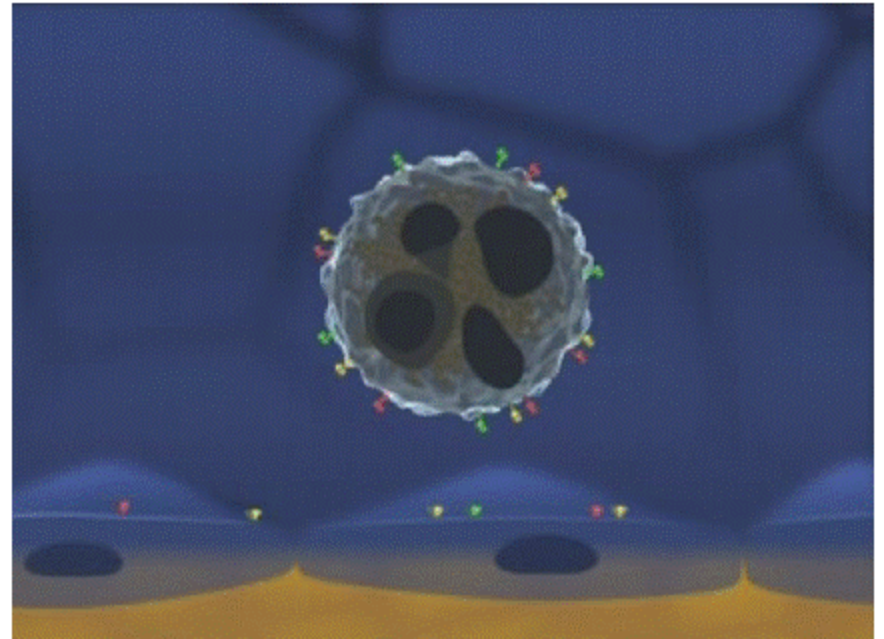
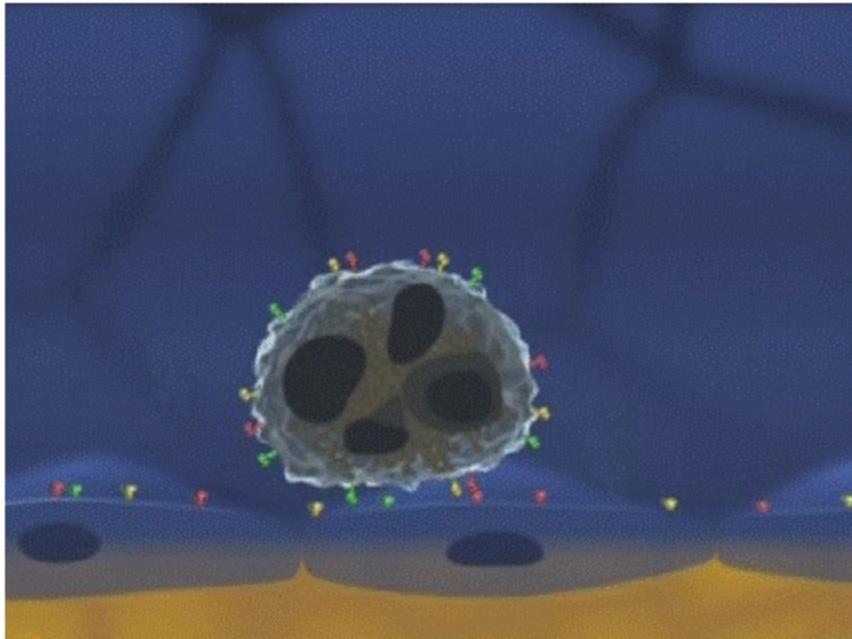
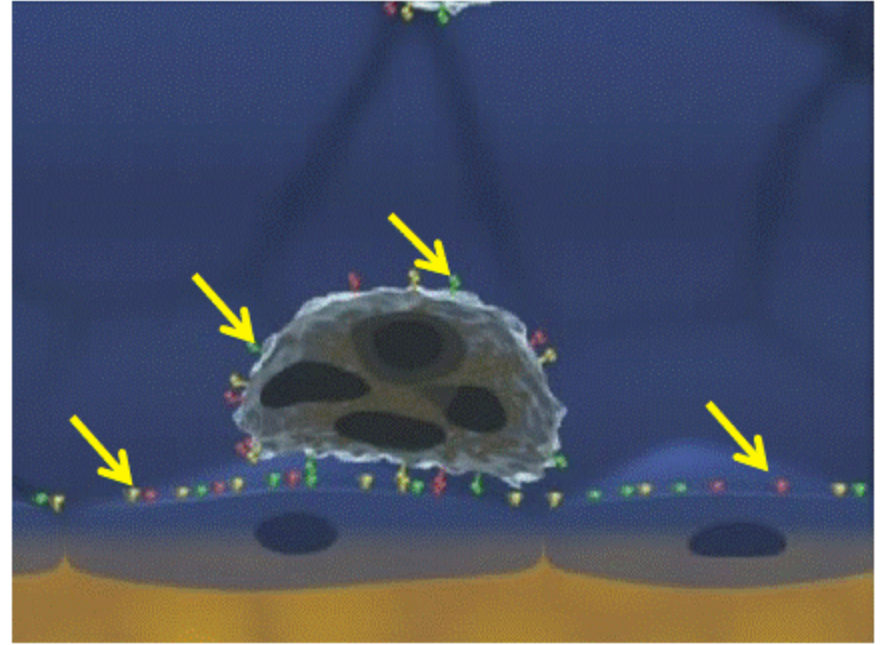
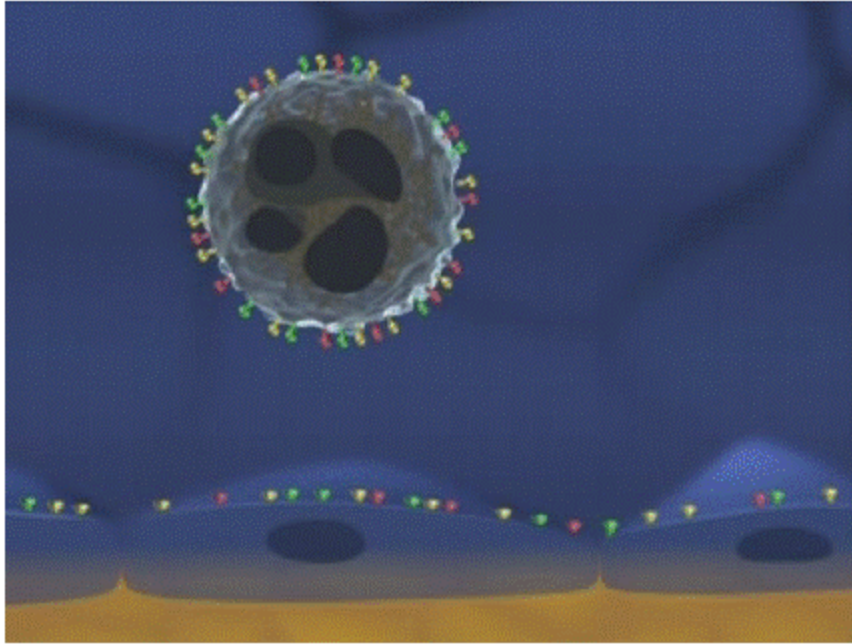
Protizápalový liek

Príčina CHŽO

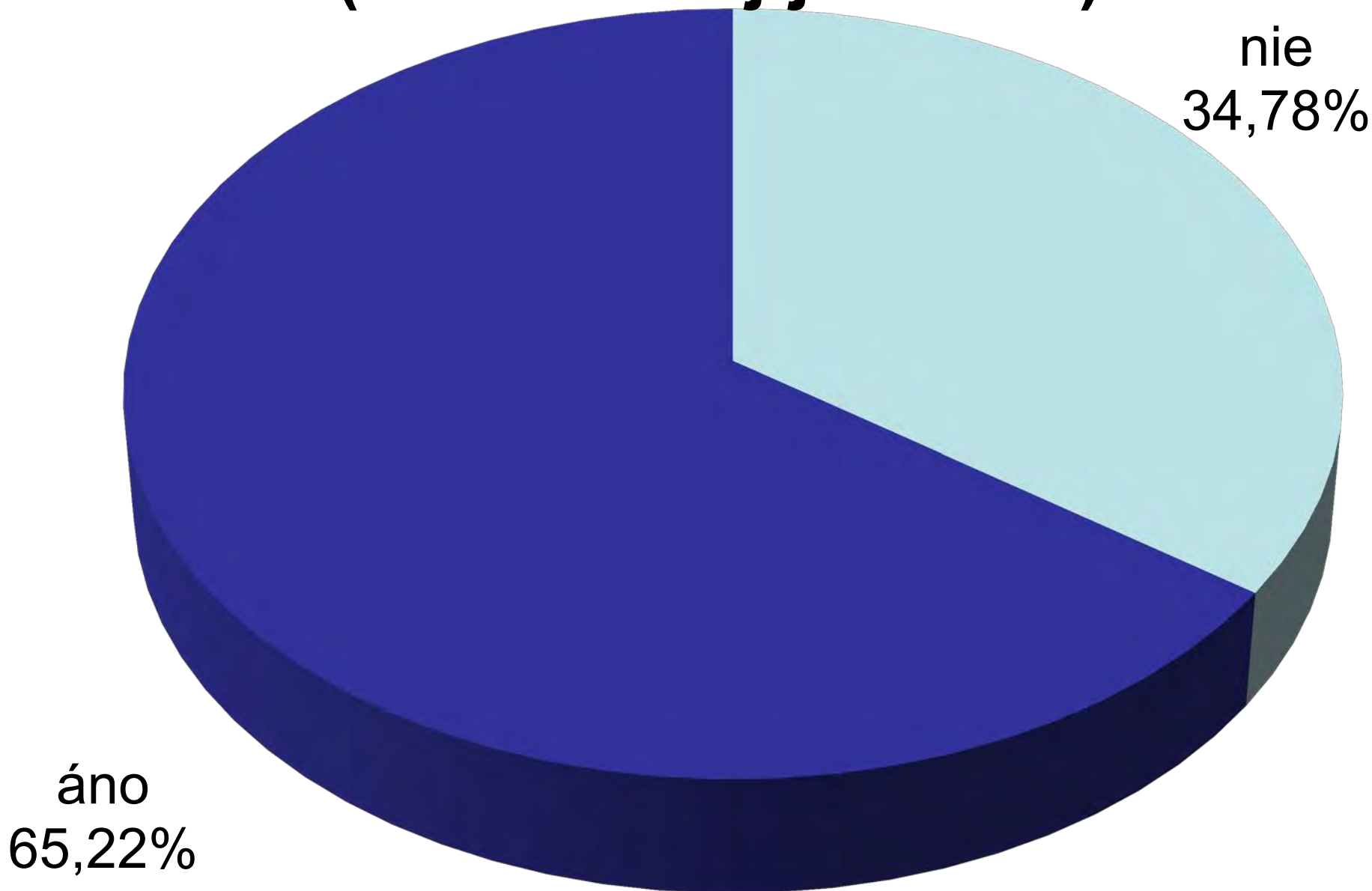
A microscopic image showing several cells with prominent blue and yellow granules, likely representing a pathological condition. The cells are set against a reddish-brown background, possibly representing tissue or a culture medium. The granules are distributed throughout the cells, with some appearing more concentrated in certain areas.

1. ZÁPAL

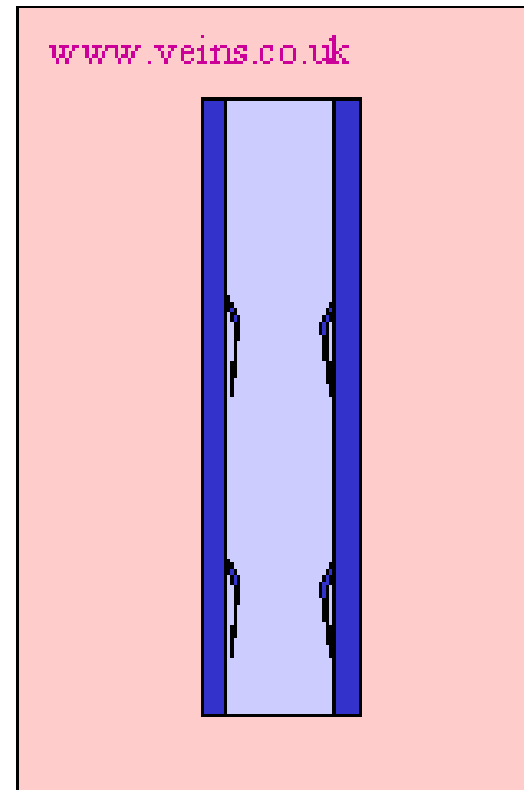
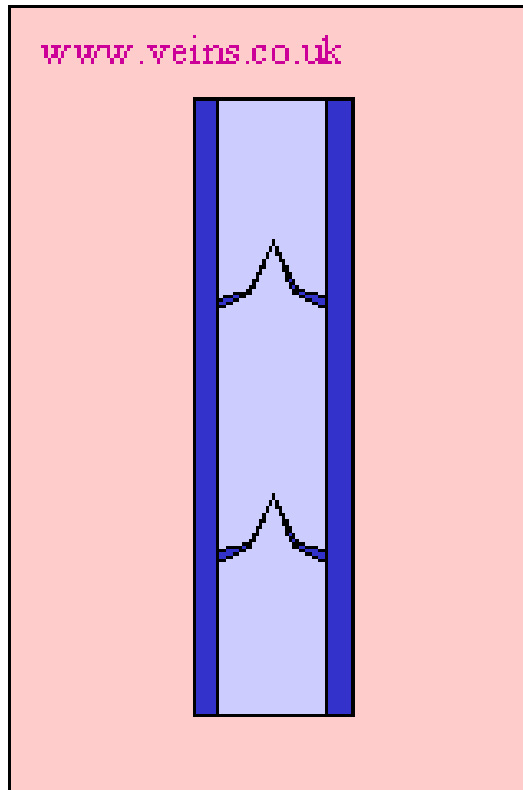
Protizápalový liek



DZŽ 2013 - odporúčam používať Detralex (VLD SR máj-jún 2013)



2. REFLUX



ZDRAVÁ / CHORÁ

Pančucha

**Ak začneme
komplexnú liečbu
pacientov už v prvých
štádiách(C0 –C2)
úplne predídeme
vzniku závažných
komplikácií**



***d'akujem za
pozornosť***

liptak.peter@vpl.sk