



# Chlamýdiové infekcie – kazuistiky z ambulancie PLD.

- **MUDr. Peter Lipták**

*Bojnice 19.5.2006, 47.konferencia  
SSP/RL SLS*

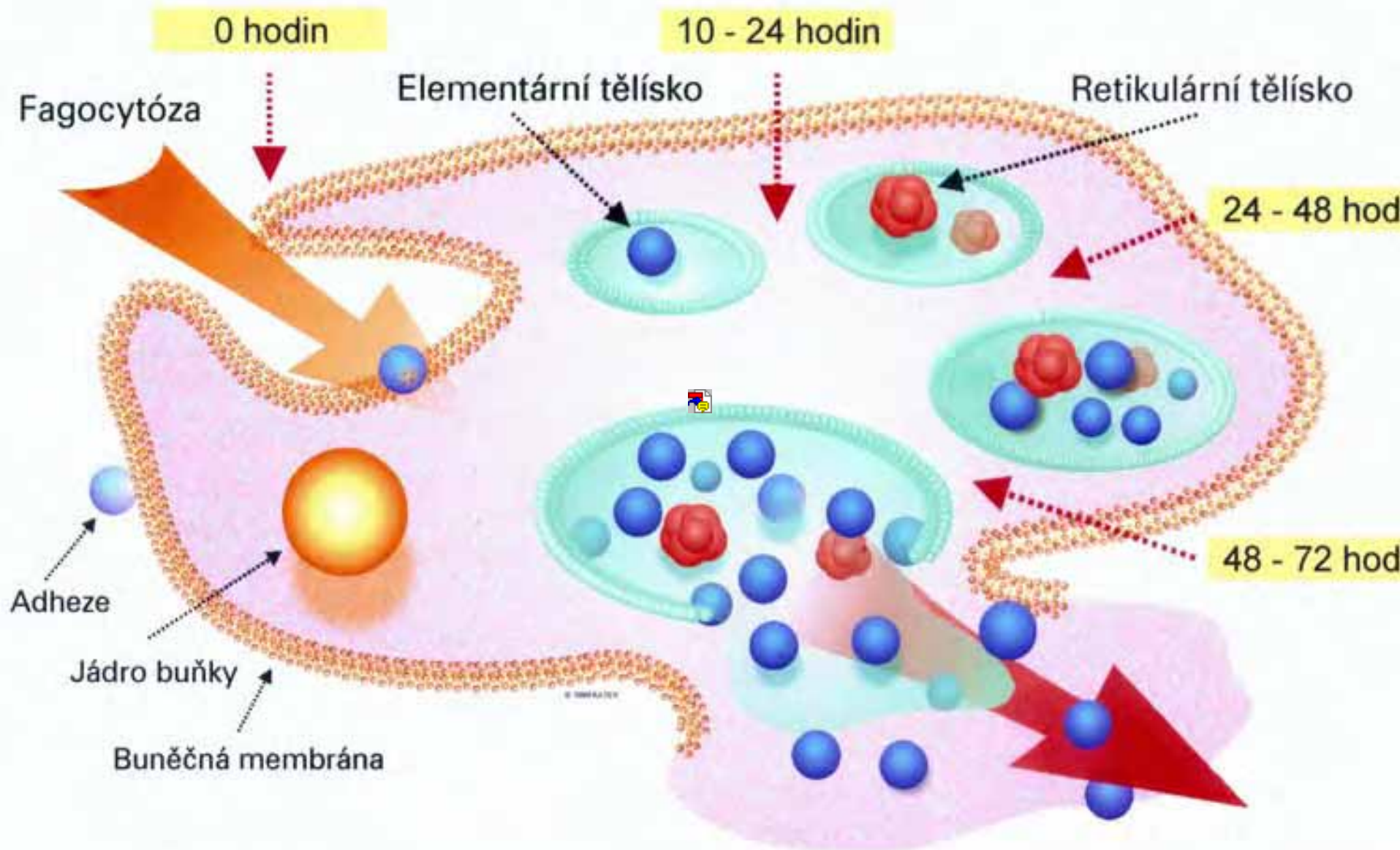
- **[www.spri.sk](http://www.spri.sk)**




# Výber pacientov

- Chlamýdia pneumoniae
- **Mimorespiračné postihnutie- arteritídy(cievne príhody-IM-koronaritída, NCMP, akútny uzáver a. centralis retinae, postihnutia CNS- Sclerosis Multiplex, Alzheimerova demencia, artritídy, konjunktivitídy...**

# Schéma vývojového cyklu chlamydií







# A. S., \*1941, 55 ročná v čase ochorenia(1996-1997)

- **Klinika**- únavový syndrom, subfebrilie, artralgie, zistené protilátky IgG proti Chlamýdiám a Mykoplazmám,
- **Liečba**-zahájená dlhodobá antibiotická liečba azitromycin 1g(Jednalo sa o 130 kg pacientku) v cykloch 3:4, liečená od 30.12.1996 do 11.1997, do liečby bol podľa priebehu hladín protilátok pridávaný Ciprinol, napríklad od 11.7.1996 2x1 gram po dobu 8 týždňov.
- **Efekt liečby**-pri tejto liečbe klinické ťažkosti pacientky sa upravili, hladiny protilátok vymizli. Nedošlo k rozvoju žiadneho chronického ochorenia.





SEWA LPOVA

	20/12/96	3/2/97	3/3/97	25/3	2/7	2/5	29/5	27/6
Ud	3,184	2,592	2,800	2,806	1,226	0,989	2,550	2,600
Myl	2,085	1,830	1,288	1,165	1,674	2,047	3,102	4,760
Y	meqal	/	/	meqal	meqal	meqal	meqal	meqal

SUMBERED 19/12 (19)

Agreement 1-10/9  
2x500

24/5-25/5  
2x500

	78/8	6/8	27/8	2/10	11/92 hospit
Ud	3,263	4,106	0,720	1,730	1,111
Myl	1,563	2,235	3,069	0,280 ilegal	meqal
Myl	meqal	1.16	meqal	meqal	=

11/2  
SUMBERED 78  
Agreement 2x500 - 8/12/92

↑  
WLOMC ATR



## E. K., \*1982, 24 ročná...

- **Klinika:** Od začiatku apríla 2005 liečená pre IDC Sumamedom, od polovice apríla polyartralgie, synovitída pravého kolena, Erytema nodosum, FW bola 8/18, CRP, ASO negat..., zistené protilátky proti chlamýdia pneumoniae, hladina IgG 5,68g/l.
- **Dg.:** Chlamýdiová infekcia..., imunodeficitný stav
- **Liečba:** spiramycin+ofloxacin 25 dní. Popisované ťažkosti pacientky ustúpili
- **Od 1.7.** Rozvoj neurolog. symptomatológie, hospitalizovaná na neurolog. odd.-liquorologické vyšetrenie, MR vyšetrenie mozgu potvrdili dg.Sclerosis multiplex klinicky v EDSS I.
- **Diskusia,** otázky – ako diagnostikovať, liečiť, alebo neliečiť, ako liečiť.....



# Interakcia s poslucháčmi...

- Ako postupujete vy vo svojej praxi?





# Horizonty ...



■ Ďakujem za pozornosť...