

Toxoplazmóza, Borelióza – odporúčané diagnostické a liečebné postupy


Schréter I., Kristian P.

Klinika pre infekčné choroby, LF UPJŠ a FNLP Košice

Novinky v infektológii

Bojnice, 19.-20.5.2006

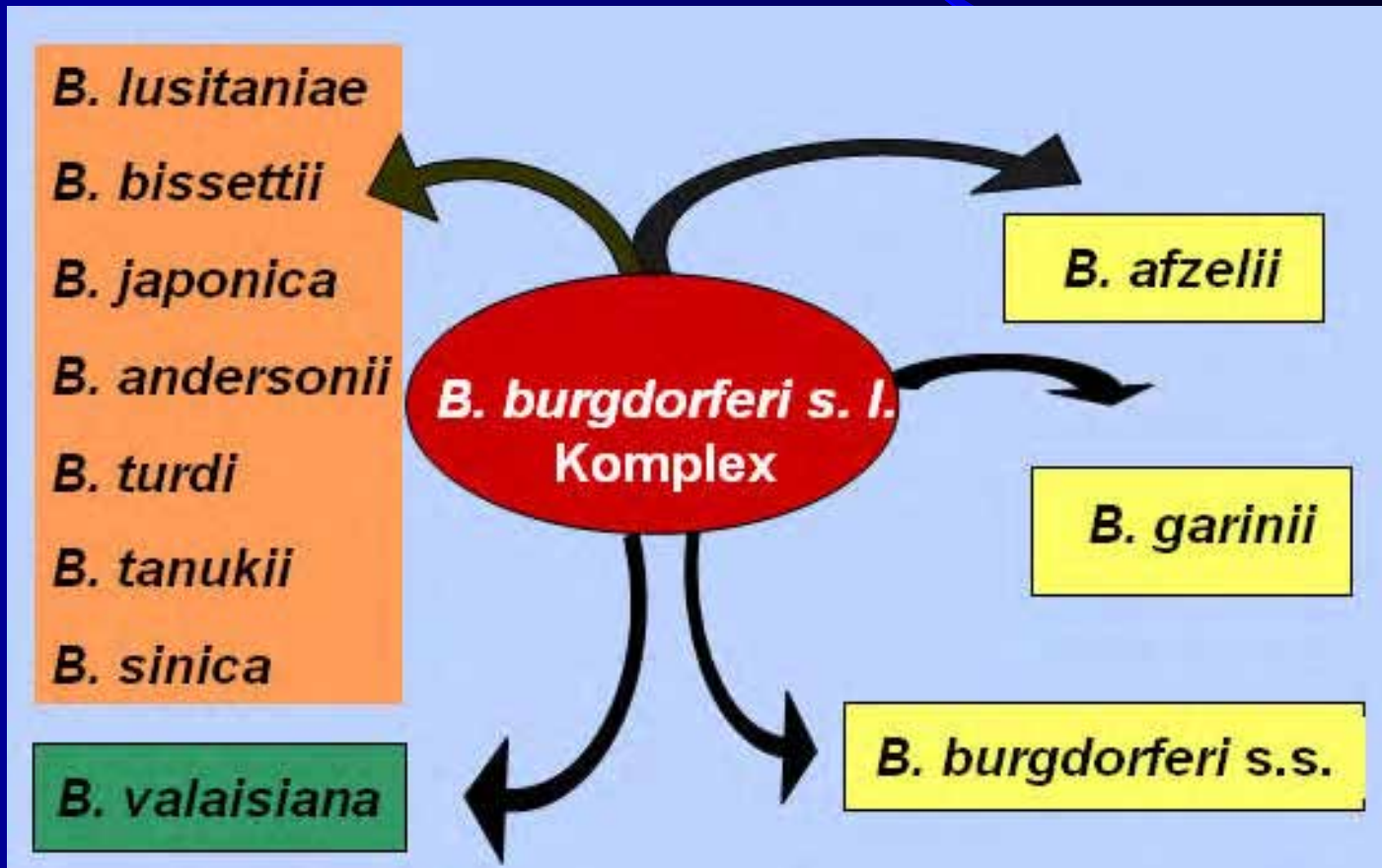
Borelióza



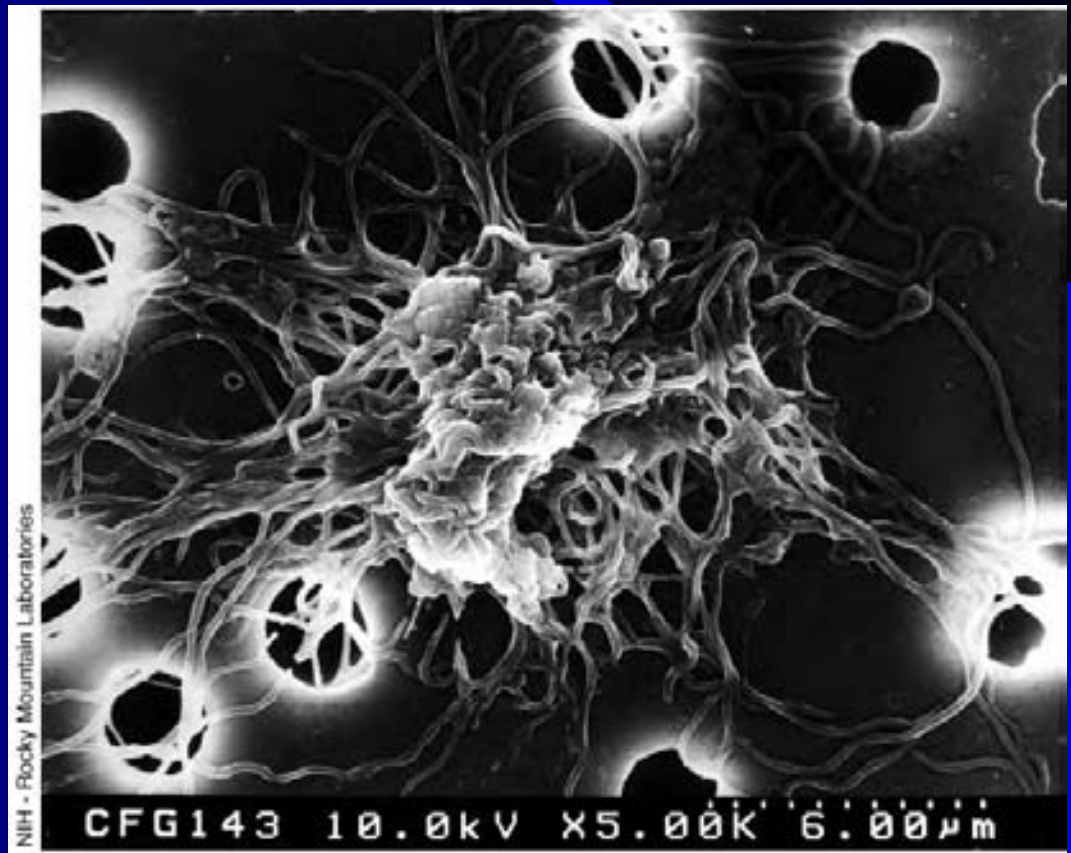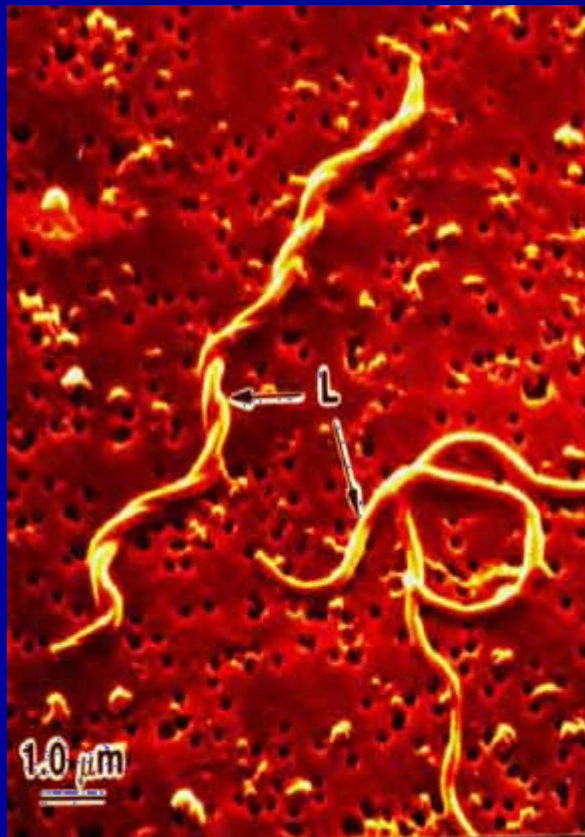
Lymfská borelióza

- **Lymfská borelióza** – infekčné ochorenie prenášané kliešťami a vyvolané spirochétou *B. burgdorferi* sensu lato
- **etiológia**
 - *B. burgdorferi* sensu stricto (Sev. Amerika)
 - *B. garinii* (EU + Ázia)
 - *B. afzelii* (EU + Ázia)
- **klinicky** prebieha v 3. štádiách
 - včasné lokalizované
 - včasné diseminované
 - neskoré

Borrelia burgdorferi



Borrelia burgdorferi



Lymfská borelióza

Zdroj infekcie

voľne žijúce zvieratá - jeleň, zajac...

domestifikované zvieratá - pes, koza...

Vektor: kliešť - *Ixodes ricinus*

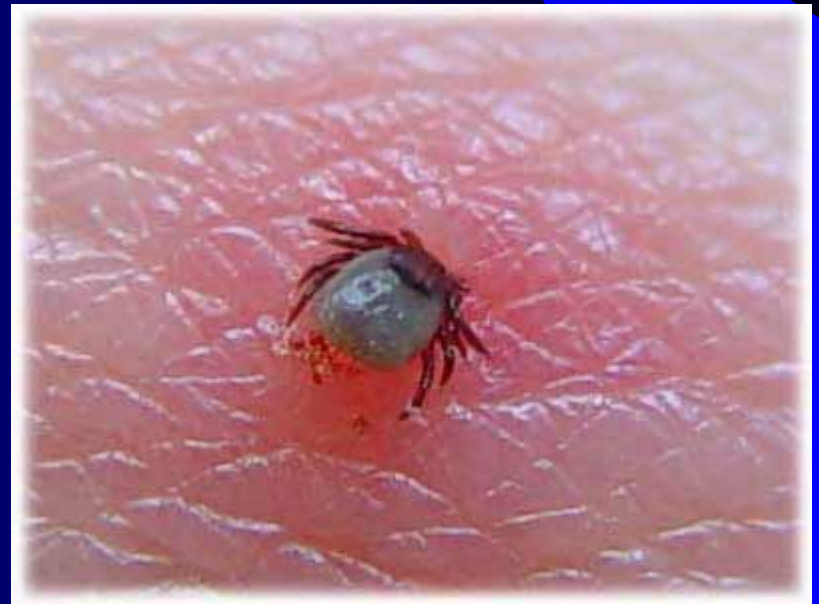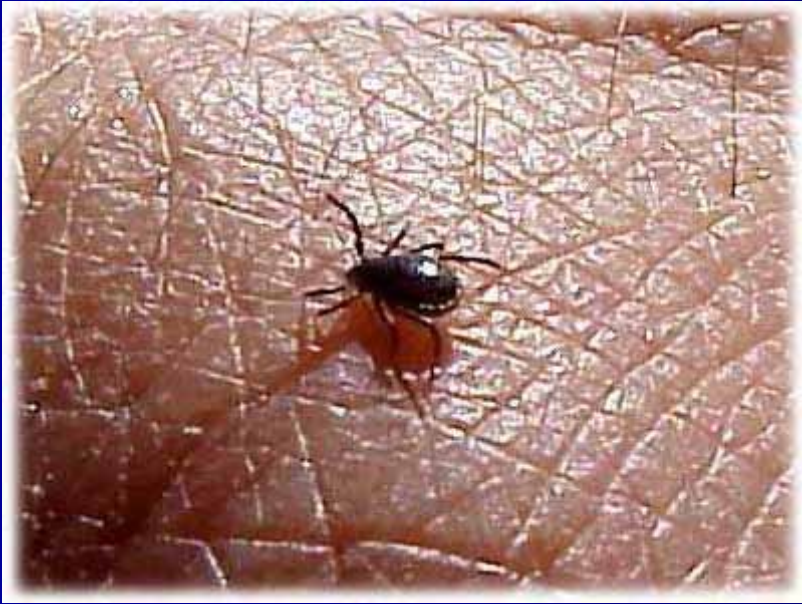– infekcia niekoľko hodín po prisatí

Sezónny výskyt : marec - november

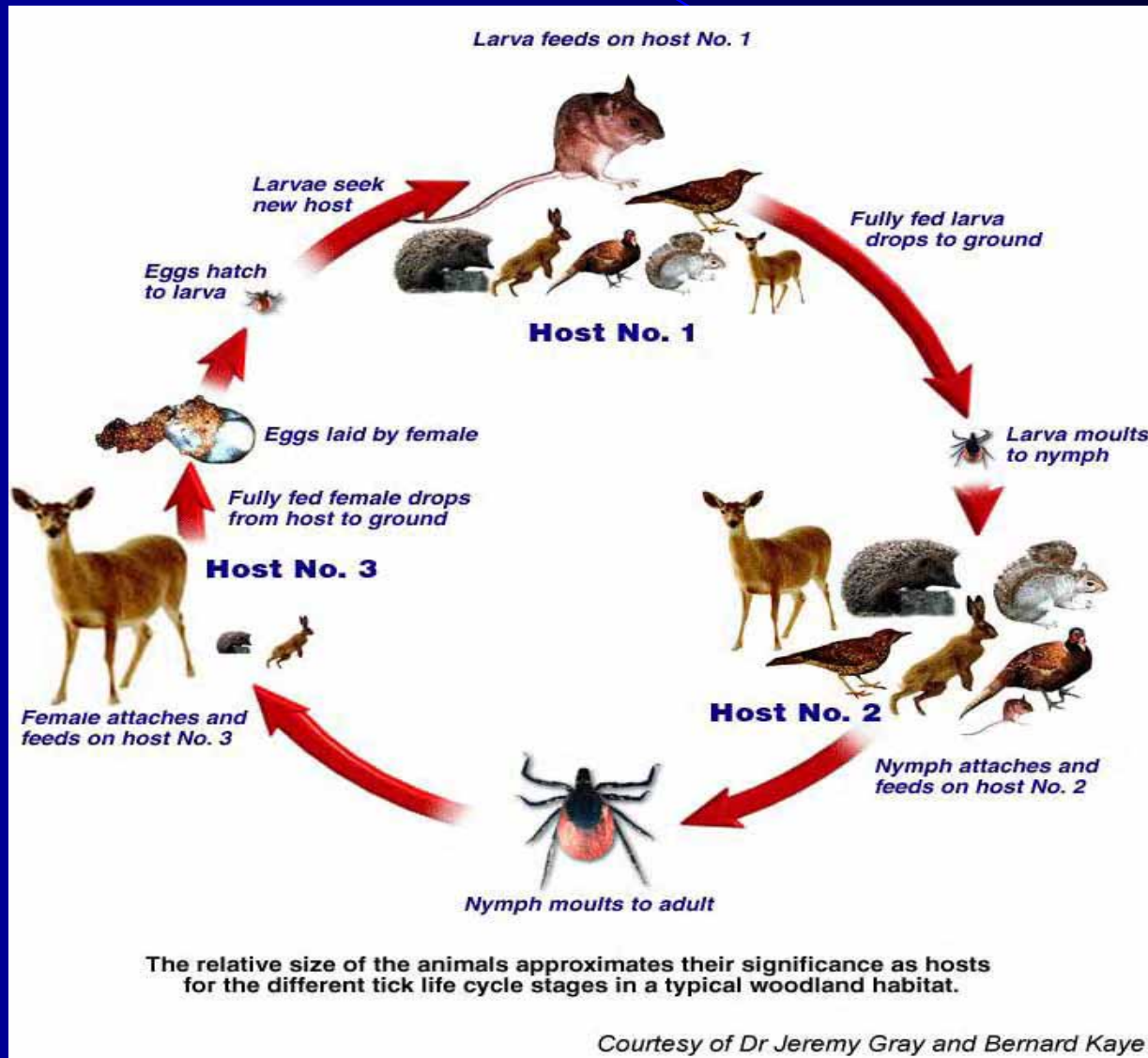
Ixodes ricinus



Ixodes ricinus - prisatie



Životný cyklus kliešť'a a prenos lymskej boreliózy



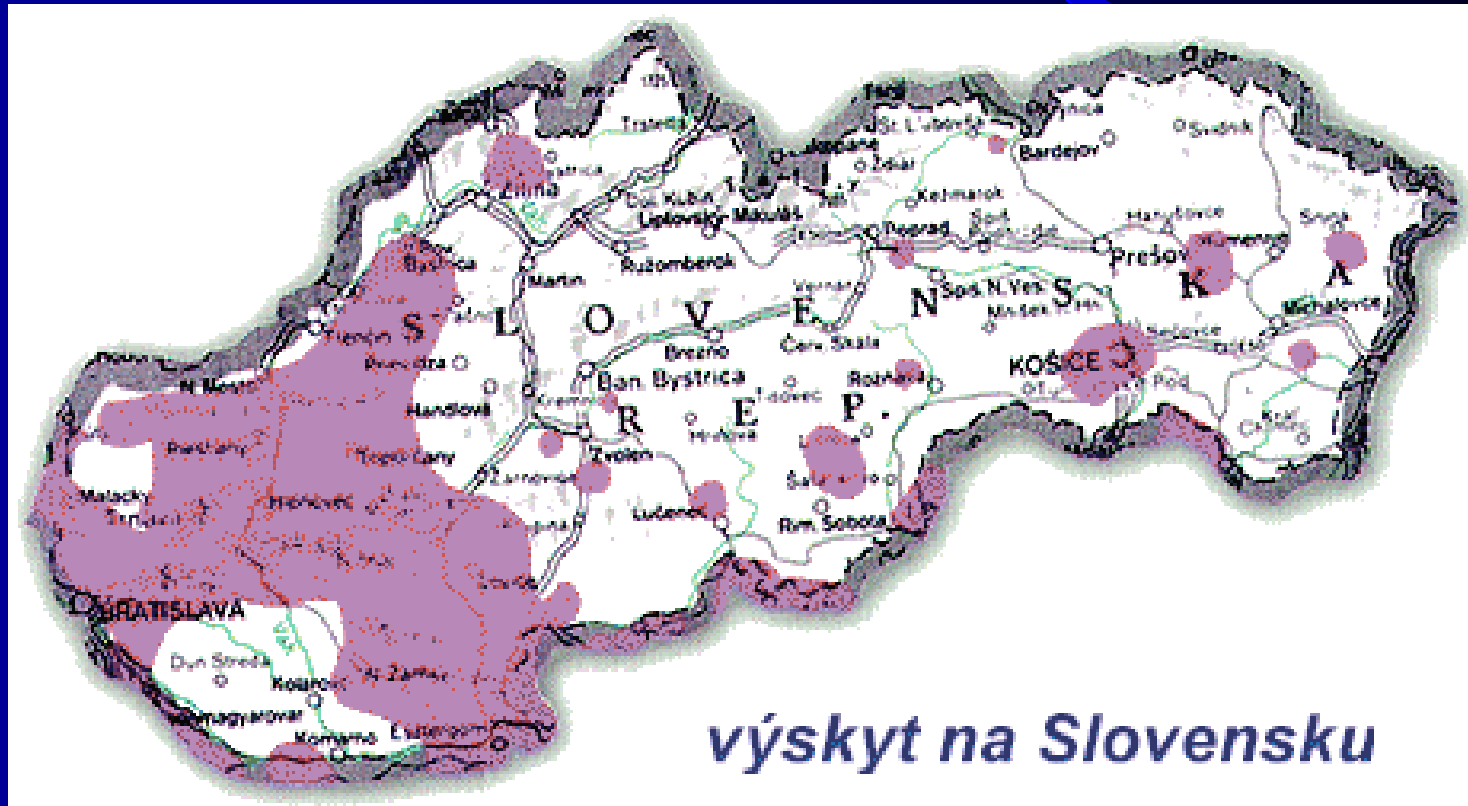Incidenca lymfkej boreliózy v Európe

Krajina	Incidenca na 100,000 obyv.	Počet prípadov za rok
V. Británia	0.3	200
Írsko	0.6	30
Francúzsko	16.0	7,200
Nemecko	25.0	20,000
Švajčiarsko	30.4	2,000
Česká Republika	39.0	3,500
Bulharsko	55.0	3,500
Švédsko (juh)	69.0	7,120
Slovinsko	120.0	2,000
Rakúsko	130.0	14,000

Diagnostika včasného štádia boreliózy

- **Anamnéza** (poštípanie kliešťom, pobyt v prírode)
- **Epidemiologická situácia – SR viac ako 40 rizikových území**
- **Klinický obraz**
- **Sérologická diagnostika nemá význam**

Výskyt lymskej boreliózy v SR



Lymfská borelióza

včasné štádium (I.) – lokalizovaná infekcia

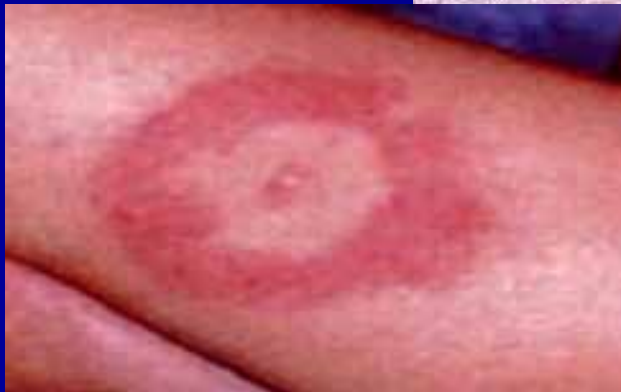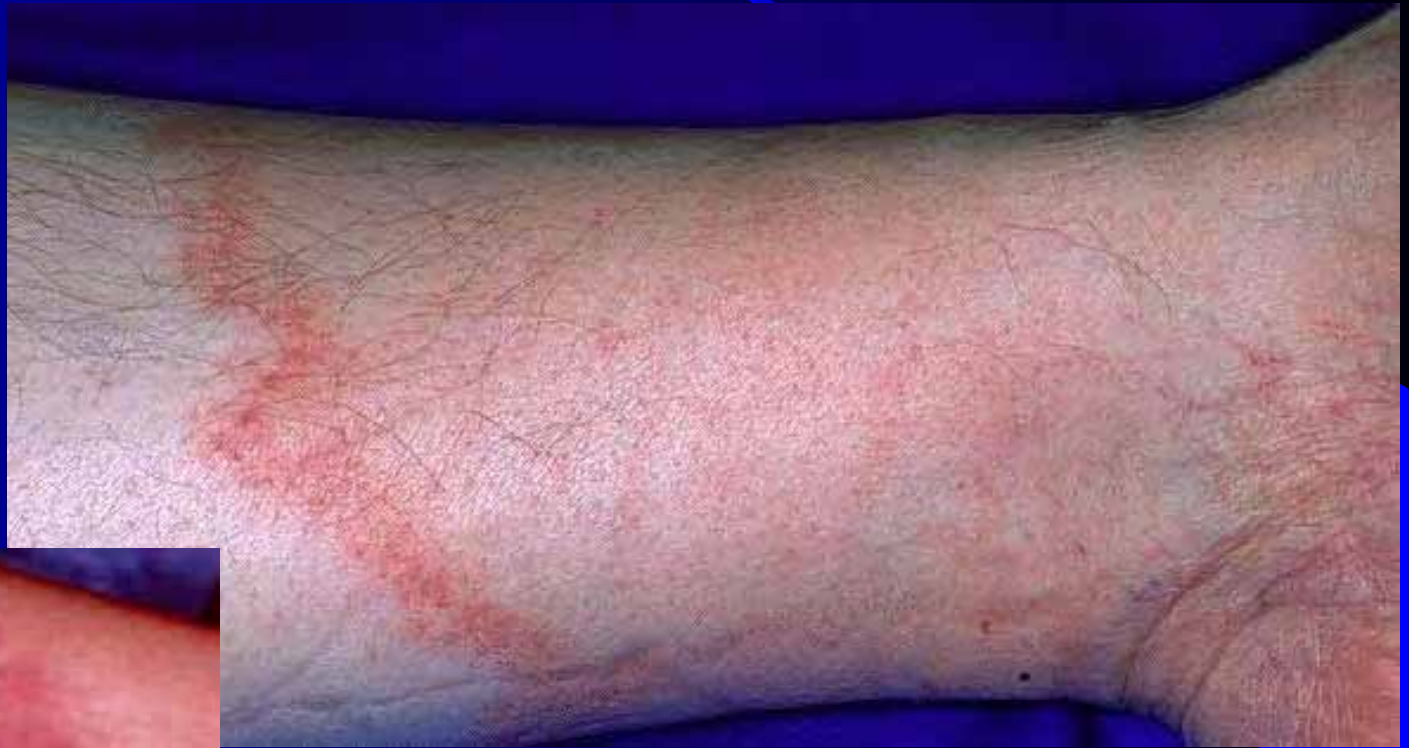- ID 3-30 dní
- šírenie v koži – erytém, anulárny charakter
- hematogénne šírenie – sekundárne erytémy
 - **erythema migrans**
- malátnosť, únava, bolesti hlavy, artralgie
- meningeálna iritácia ±
- vymizne do niekoľkých týždňov aj bez liečby
- u časti pacientov chýba

Lymfská borelióza - I.štádium

Typické prejavy I. štádia sú:

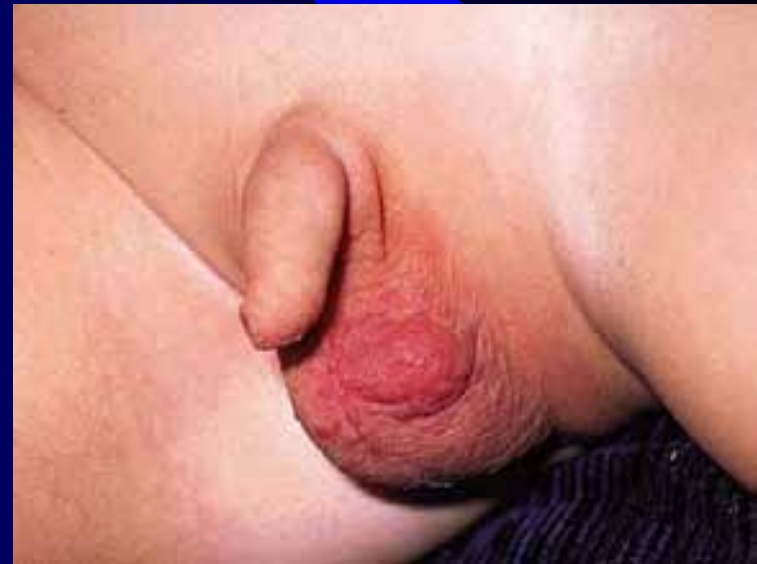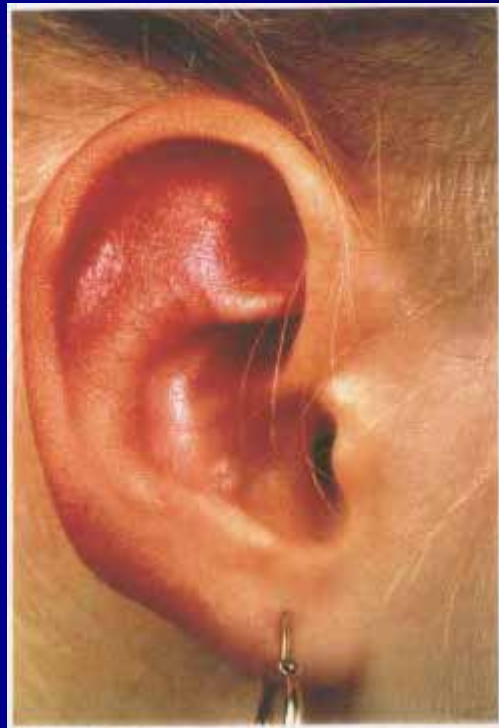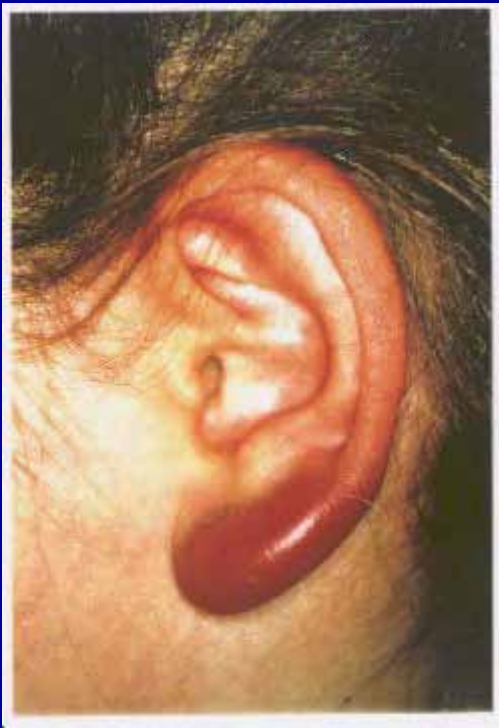- **erythema** (chronicum?) **migrans**
- **lymphocytoma** (auriculae, scrotalis)
- lymphadenitis regionalis
- asymptomatický priebeh

Erythema migrans



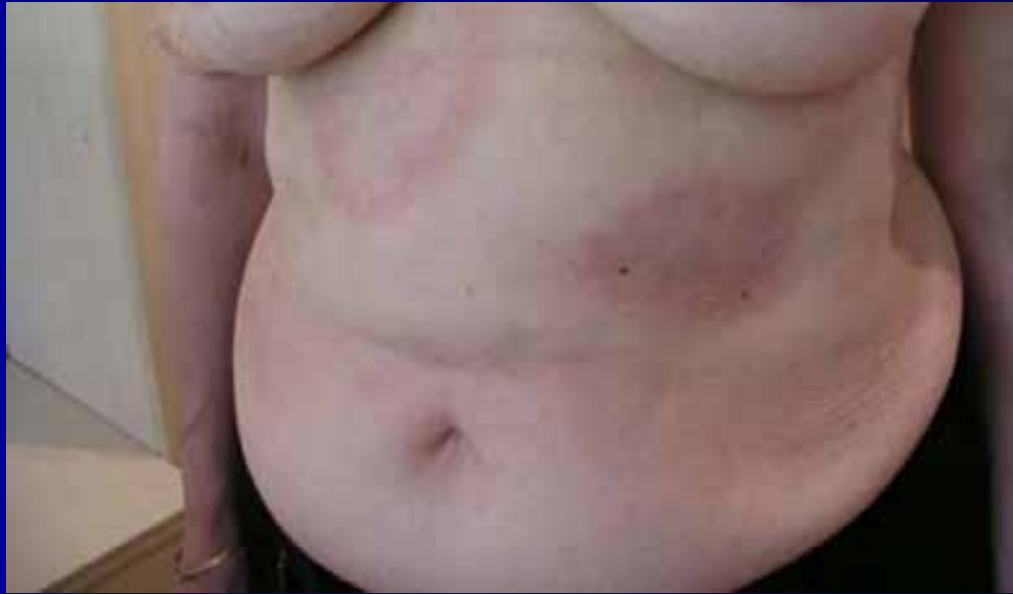Lymphocytoma

(malé deti, ženy)

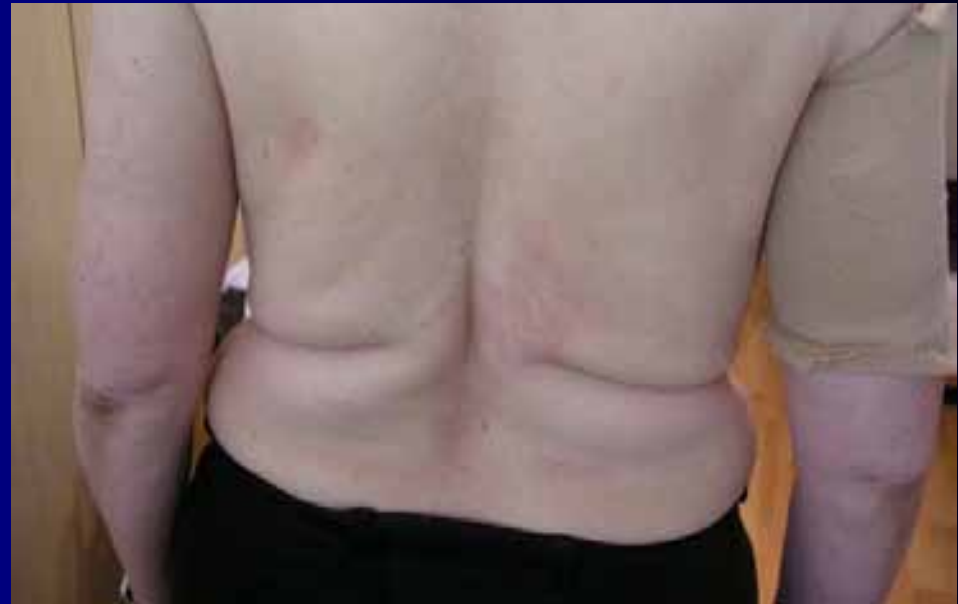

Rizikové skupiny pacientov k prechodu do vyšších štádií boreliózy

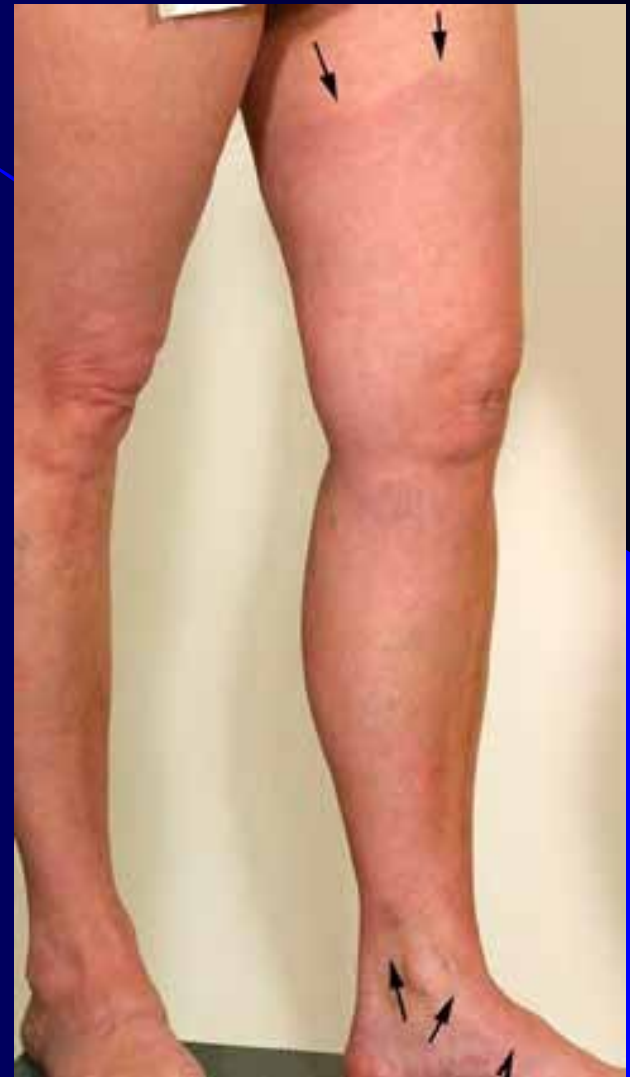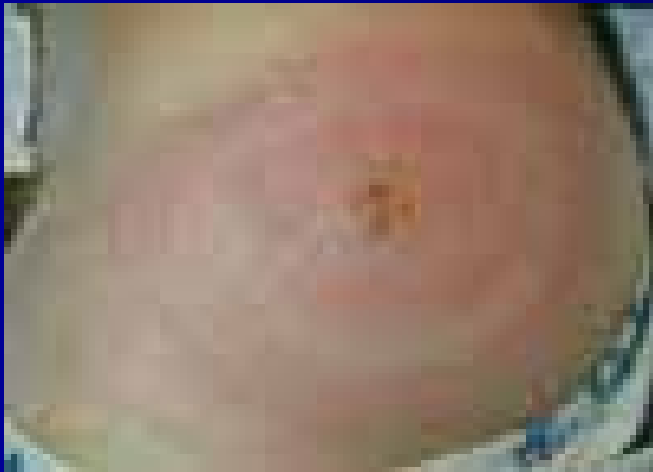
- bez erythema migrans
- s mnohopočetným erythema migrans
- s erythema migrans väčším ako 14 cm
- s **nedostatočne liečeným** erythema migrans
- s prehliadnutým lymfocytómom
- s regionálnou lymfadenitídou
- s výrazným „influenza like syndrómom“ po inokulácii



Mnohopočetné erythema migrans



Erythema migrans väčšieho rozsahu



Aké odporúčania na liečbu lymskej boreliózy preferuje EÚ?



**EUROPEAN UNION CONCERTED
ACTION ON LYME BORRELIOSIS**

www.oeghmp.at/eucalb

Antibiotická liečba I. štádia lymskej boreliózy



A) **Betalaktámové ATB**

amoxicilín 3x500 mg - 2x1000 mg - **21 dní**

penicilín 3x1000 mg - **21 dní**

cefuroxim axetil 2x500 mg - **21 dní**

B) **Tetracyklíny**

doxycyklín 2x100 mg (resp. 1x200 mg) - **21 dní**

C) **Makrolidy**

azitromycín úhrná dávka 3 g / 5 dní
(1.deň 1000g, 2.– 5. deň 500 mg)

Lymfská borelióza

včasné štádium (II.) – diseminovaná infekcia

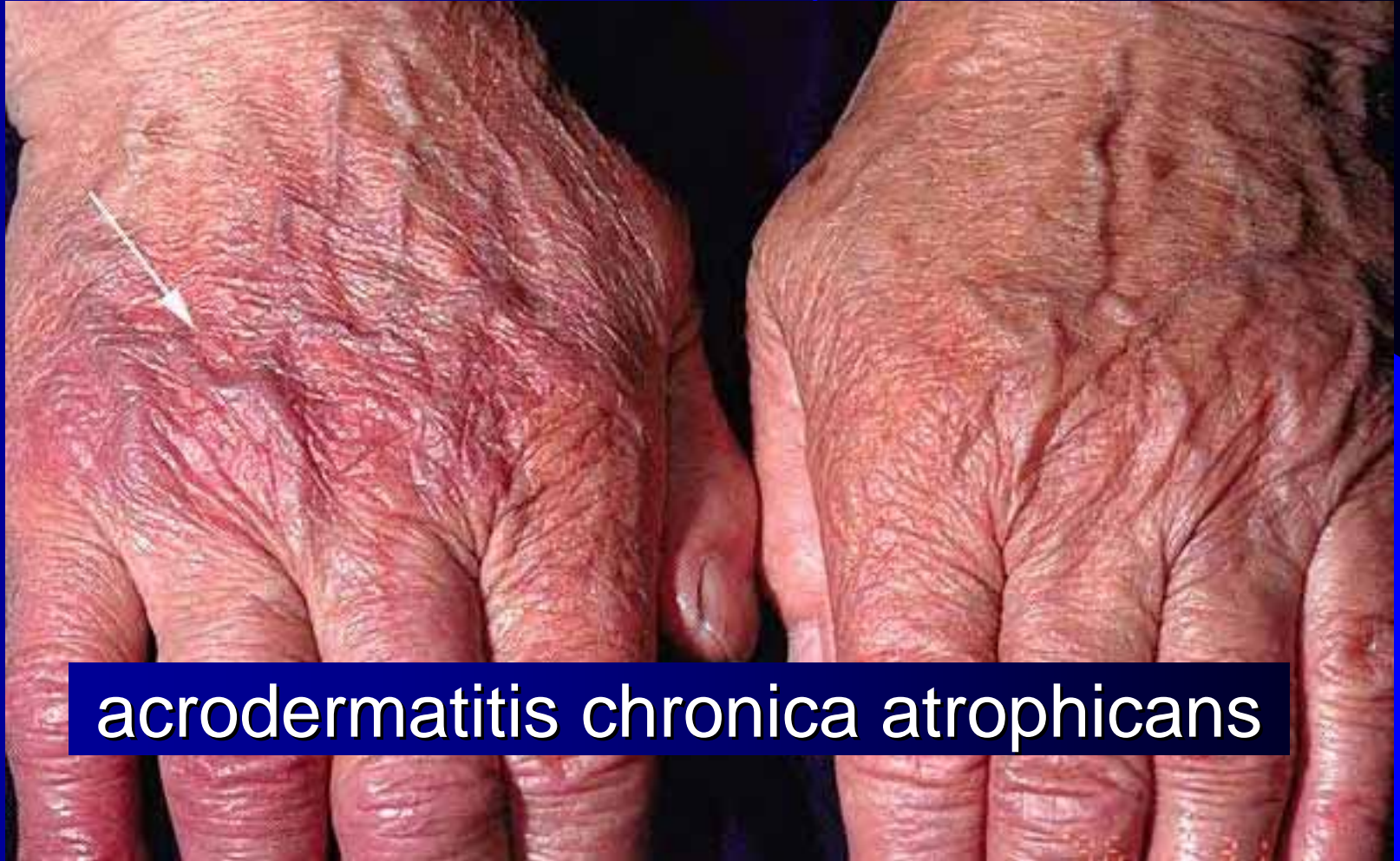- týždne až mesiace po EM, postihuje:
- **nervový systém**
 - aseptická meningitída, meningoencefalitída
 - obrny hlavových nervov (VII., III., IV., VI., VIII.)
- **srdce**
 - AV blokády I.-III. st.
 - myokarditída, kardiomegália
- **kožu** – sekundárne lézie podobné EM
- **kĺby** – migrujúce polyartritídy
- **iné** – lymfadenopatia, hepatopatia, postihnutie očí

Lymeská borelióza

neskoré štádium (III.) – perzistentná infekcia

- mesiace až roky po infekcii, postihuje:
- **kĺby**
 - migrujúce polyartritídy
 - chronické monoartritídy (koleno)
- **nervový systém**
 - chronická encefalitída, encefalomyelitída
 - chronická polyneuritída, presenilná demencia
- **kožu**
 - acrodermatitis chronica atrophicans
 - lokalizovaná sklerodermia
- **iné** – fibromyalgie, chronický únavový syndróm

Lymeská borelióza - neskoré štádium




acrodermatitis chronica atrophicans

Lymfská borelióza – lab. diagnostika

- falošná negativita v prvých týždňoch
 - 50% pacientov s EM trvajúcou < 4 týžd. je séronegatívnych
- falošná pozitivita
 - reumatoidný faktor, skrížená reakcia s inými spirochétami
- konfirmačné testy: Western-blot
- antiboréliové protilátky
 - triedy **IgM** – 3-4 týždne po infekcii (max. 6-8 t., trvanie mesiace-roky)
 - triedy **IgG** – 2-3 mesiace po infekcii (trvanie roky)
- neuroborelióza – cenné vyšetrenie likvoru
- PCR (koža, likvor, moč) – doplnková metóda
- kultivácia – mimoriadne náročná


diagnóza vždy v kontexte s anamnézou a klinikou !

Toxoplazmóza

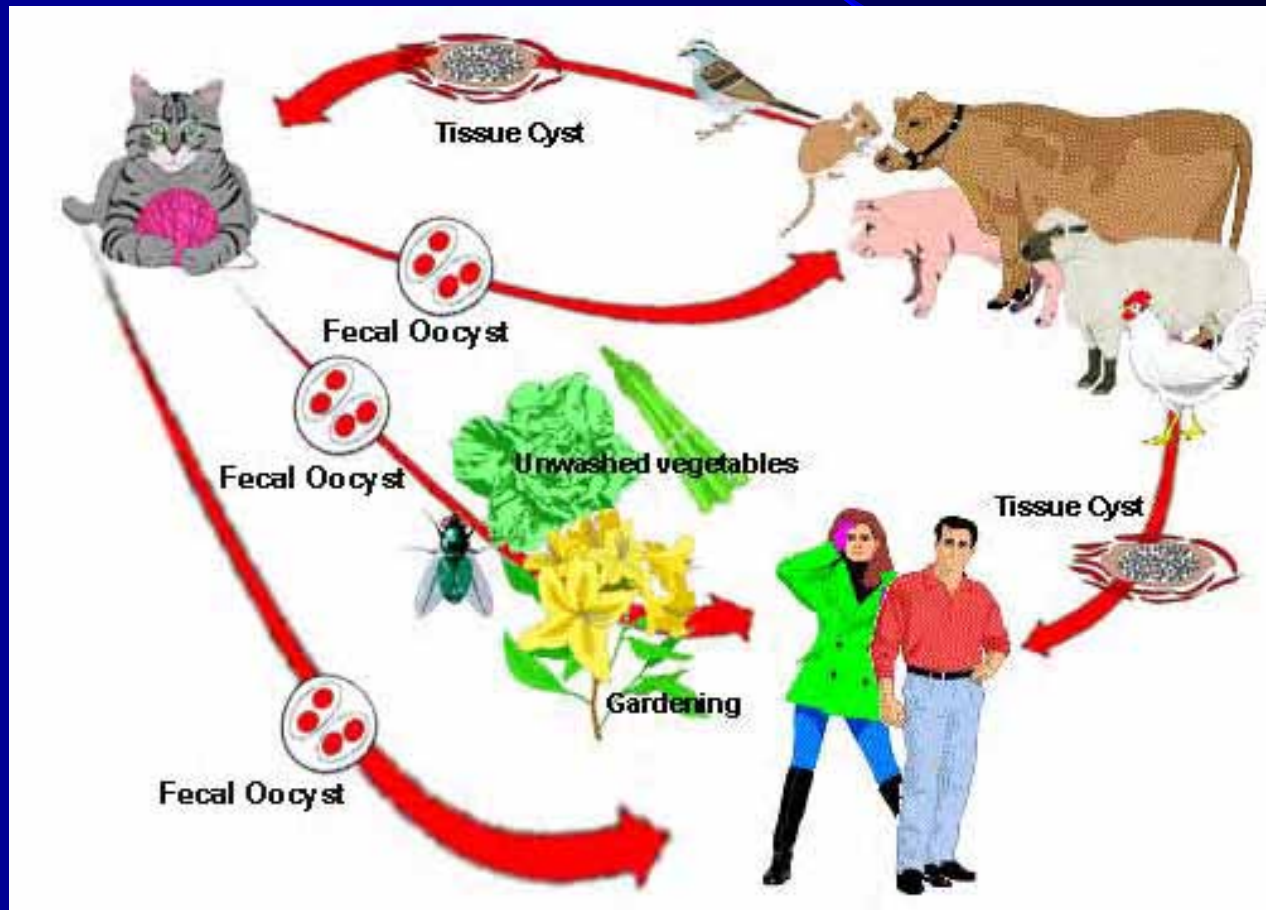


Toxoplazmóza - charakteristika

- parazitárne ochorenie spôsobujúce celoživotnú latentnú infekciu
- závažné stavy – infekcia plodu v gravidite, imunokompromitované osoby
- vyvolávateľ: prvok **Toxoplasma gondii**
- definitívny hostiteľ: mačka a mačkovité šelmy
- medzihostitelia: teplokrvné stavovce, **človek**
- výskyt: latentná forma – 1/3 svetovej populácie
 - v ČR vo veku 20 r. má protilátky 1/4-1/3
 - vrodená forma – 0,1% novorodencov



Životný cyklus parazita

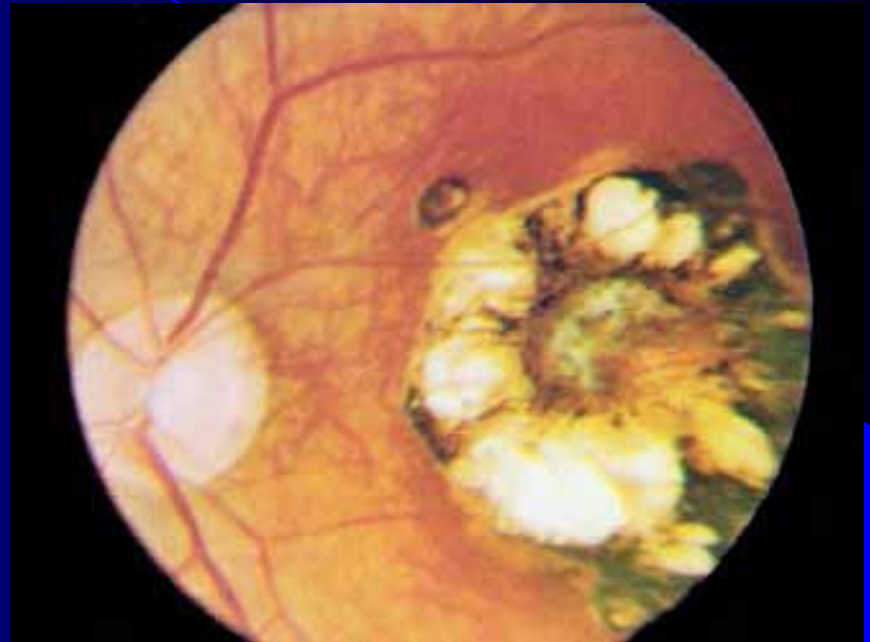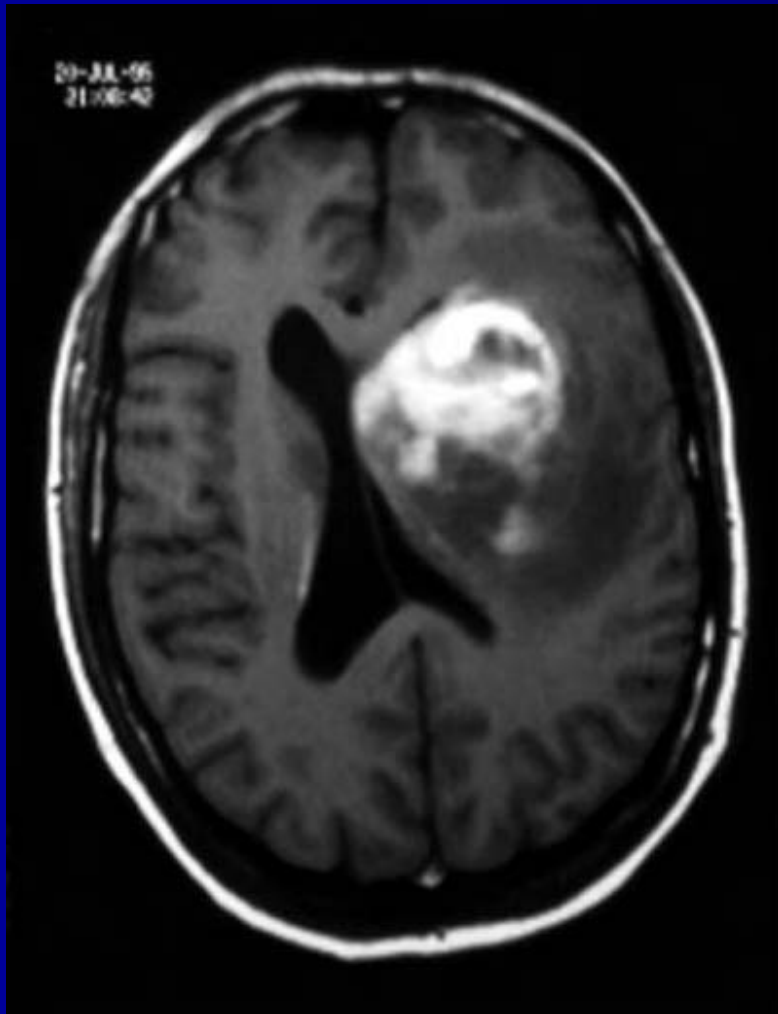


Toxoplazmóza získaná forma

– klinický obraz

- ID 1-3 týžd.
- **imunokompetentní:** 95% inaparentný priebeh → latentná infekcia → sérokonverzia
- **akútna uzlinová forma:** subfebrility, malátnosť, bolesti hlavy a svalov, zväčš. LU
- dobrá prognóza, prechod do latencie, niekedy dlhšia perzistencia lymfadenopatie
- komplikácie (**imunokompromitovaní**): myokarditída, pneumónia, hepatitída, encefalitída
- orgánové formy: mozgová toxoplazmóza, očná toxoplazmóza

Orgánová toxoplazmóza



očná toxoplazmóza -
chorioretinitída

reaktivácia latentnej infekcie u
HIV+ pac. - toxopl. encefalitída

Toxoplazmóza vrodená forma

– klinický obraz

- primoinfekcia v tehotenstve – priebeh v **70%** inaparentný
- riziko infekcie plodu asi **50%**
- max. rozsah poškodenia plodu v **1.trimestri**
 - spontánny potrat, pôrod mŕtveho novorodenca
 - predčasný pôrod, poškodenie očí a CNS
- infikovaní novorodenci
 - niekedy horúčky, kŕče, prolongovaný ikterus
 - latentný priebeh, manifestácia v detstve a dospelosti
 - psychomotorická reterdácia, poškodenie zraku, sluchu

Diagnostika toxoplazmózy

- sérologicky: **KFR titre 1:256 a viac**
 - protilátky od 2.týždňa, max. po 3.mesiaci, pretrvávajú celý život (nízke titre) → potrebné **sledovať dynamiku**
- **špecifické anti-toxoplazmové protilátky:**
 - **IgM** → akútna infekcia, 2-4 týžd. po inf., vymiznú za 9 mes., neprenikajú placentou
 - **IgA** → potvrdenie akút. inf., vymiznú už za 6 mes.
 - **IgG** → 1-2 týžd. po inf., max. 2-5 mes., celoživotne
 - **avidita protilátok IgG** – nízka pri akútnej infekcii (<4t.)
- iné: **histologické vyšetrenie LU a tkanív, PCR**

Liečba toxoplazmózy

- imunokompetentní (uzlinová forma) – **bez liečby**
- indikácie: tehotné, vrodená infekcia u detí, deti do 5 rokov, imunodeficientní pacienti, očné formy
- kombinovaná liečba:
pyrimetamin + sulfonamidy + kys. listová (4 t.)
- **tehotenstvo** – do 15.týžd.: **spiramycin** (monoterapia)
– neskôr pyrimetamin + sulfonamidy
- **HIV pozitívni, mozgová forma**: + **klindamycin**
(klaritromycin, azitromycin), v profylaxii **kotrimoxazol**

Ďakujem za pozornosť

