

# Akútne infekcie v ORL oblasti

Lužáková A., Barta T.

I. ORL klinika LFUK, FNsP Antolská, Bratislava

XIII. Kongres SLS (23.4.-25.4.2009)

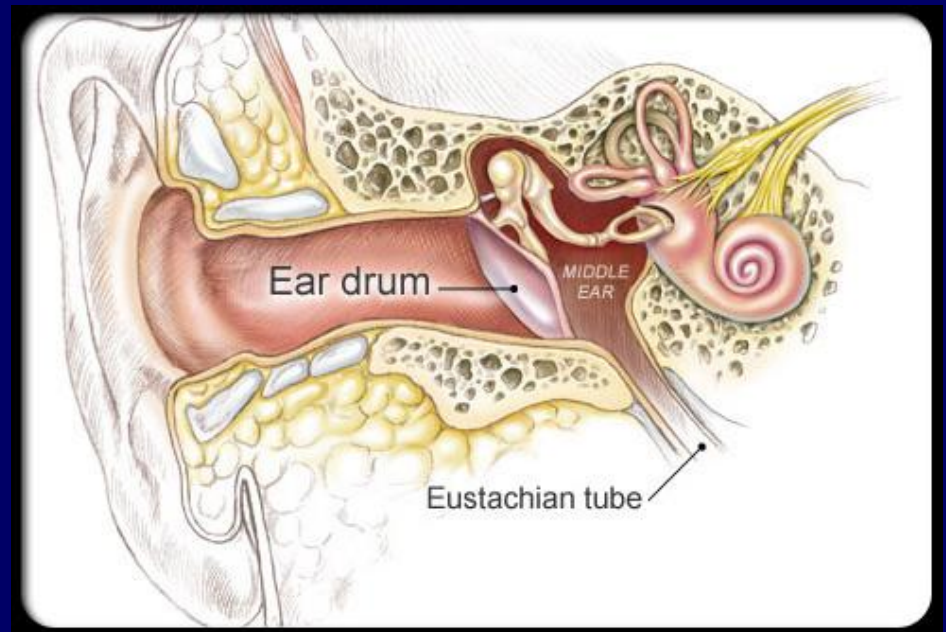# Akútne infekcie

- Zápal uší
- Zápal nosovej dutiny a prinosových dutín
- Zápal hltana
- Zápal hrtana



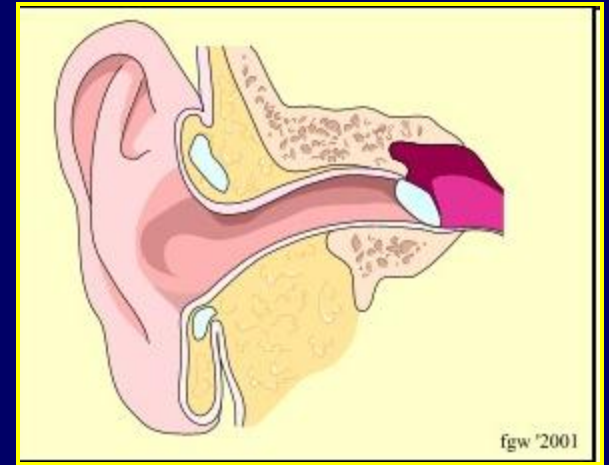
# Zápaly uší

- Zápaly vonkajšieho ucha
- Zápaly stredného ucha
- Zápaly vnútorného ucha



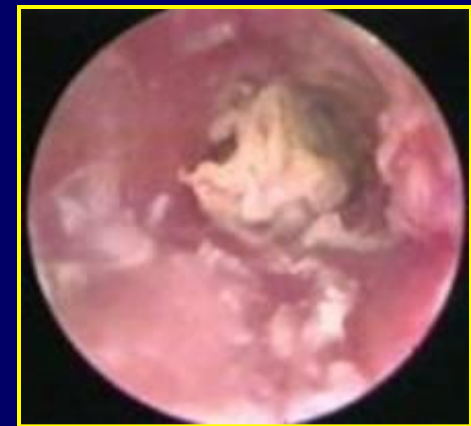
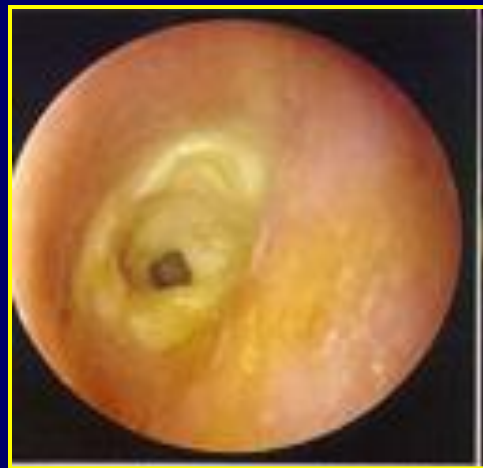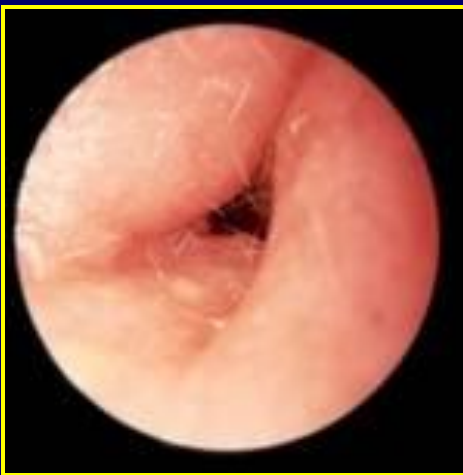# Otitis externa

- zápal vonkajšieho zvukovodu
- bolesť, svrbenie
- bolestivý tlak na tragus
- výtok z ucha
- plnosť v uchu
- zhoršený sluch
- subfebrility

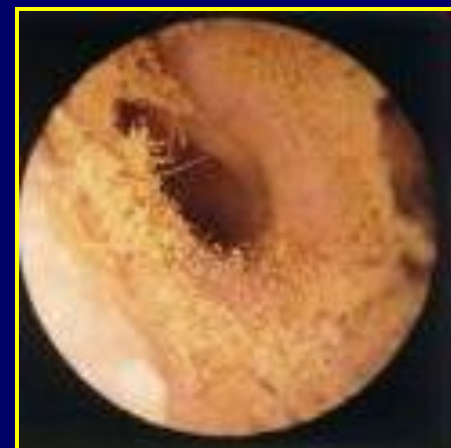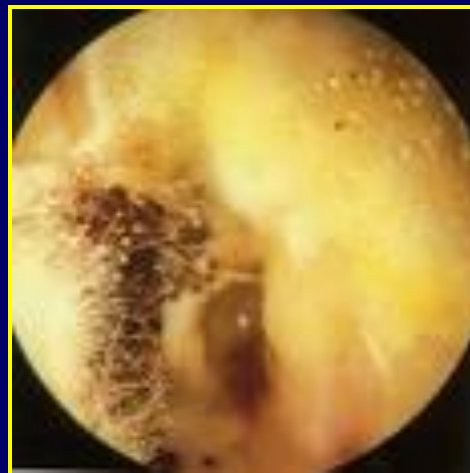

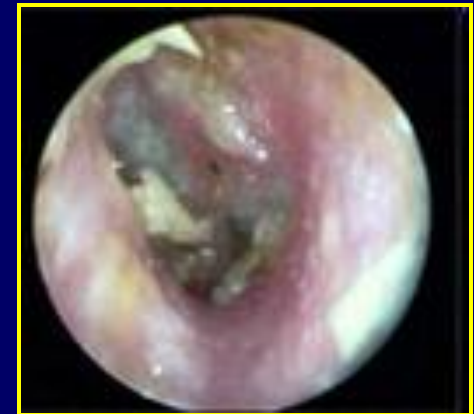
- *príčiny*

- *vonkajšie faktory*: chemické a mechanické dráždenie (kúpanie, čistenie vat. tyčinkami, mydlá, šampóny, naslúchadlá, cudzie teleso...)
- *miestne faktory*: stenózy a exostózy zvukovodu, cerumen
- *vnútorné faktory*: metabolické ochorenia (DM), imunodeficientné stavy, kožné ochorenia, alergia



- Kultivačné nálezy:
- *Pseudomonas aer.* (40-60%),  
*Staphylococcus aureus* (15-30%)
- *Aspergillus*, *Candida* (10%)

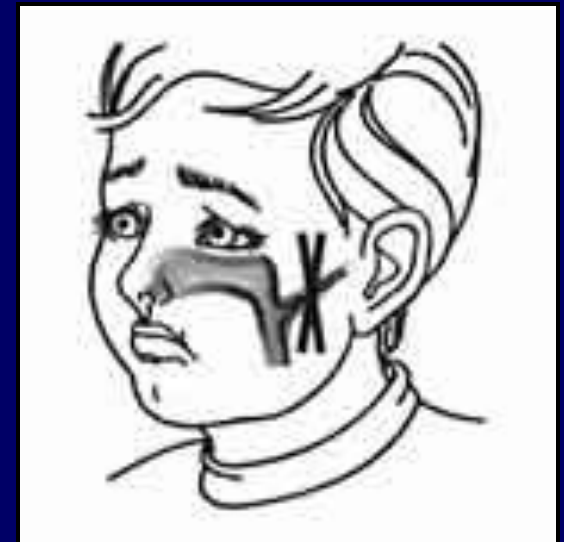


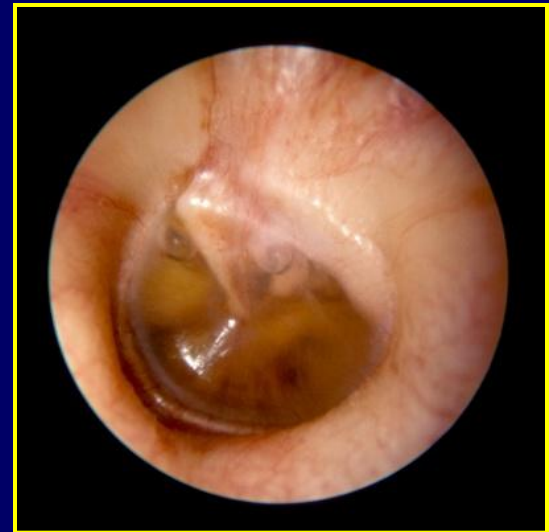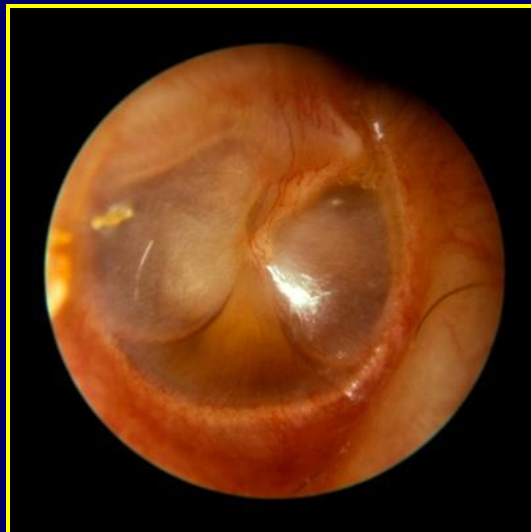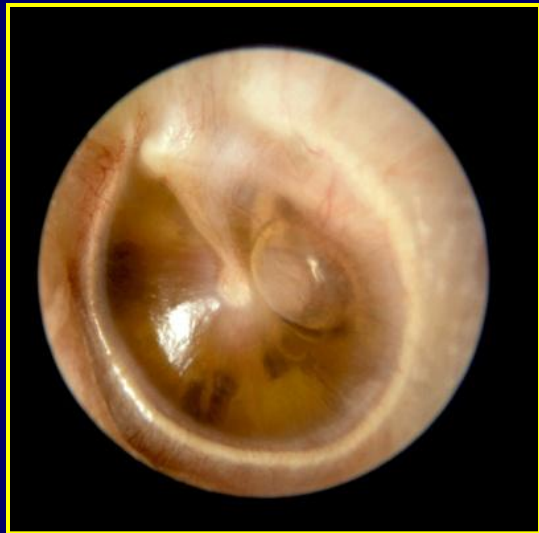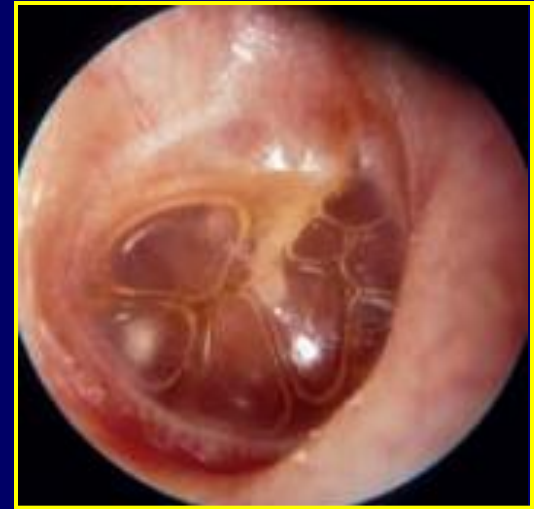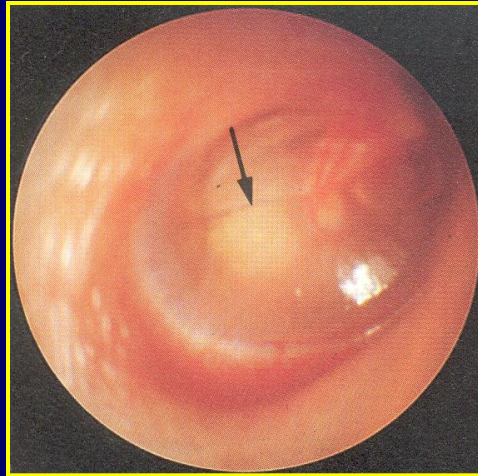
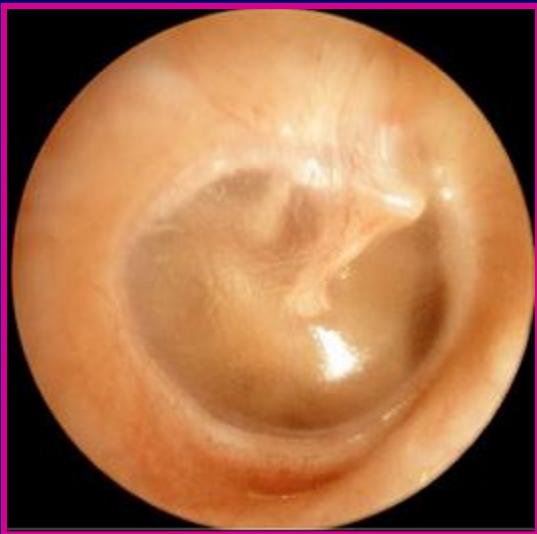# Liečba

- **lokálne ošetrovanie**
  - výplach a odsatie detritu, chloramín
- Burowov roztok, Camforichtyol
- ATB kvapky v kombinácii s kortikoidmi / Antimykotiká
- analgetiká
  
- systémové ATB, antimykotiká (10-14 dní po vymiznutí príznakov)

# Catarrhus tubotympanicus

- zápal sluchovej trubice
- pocit zaľahnutia, tlaku,
- „prelievanie tekutiny, praskanie“ v uchu
- porucha sluchu
- celkové príznaky chýbajú
- vždy pri zápale nosohltana





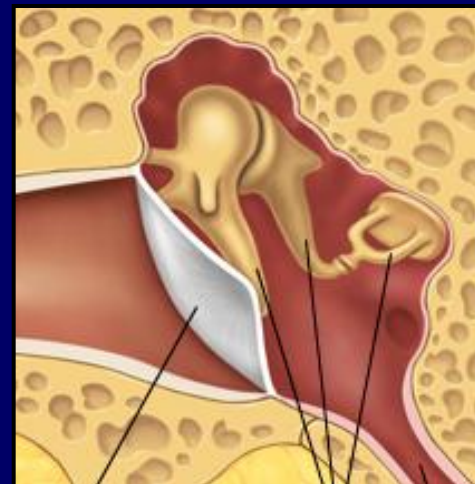


# Liečba

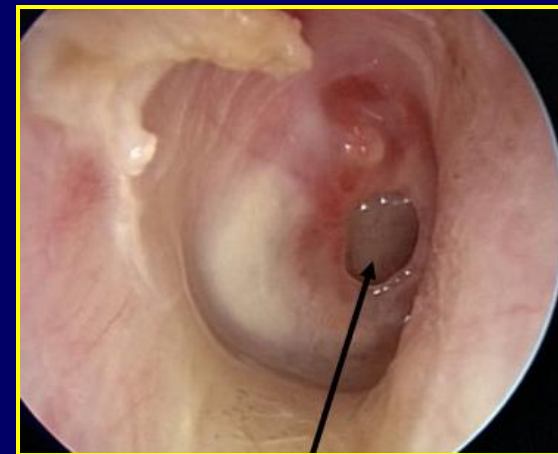
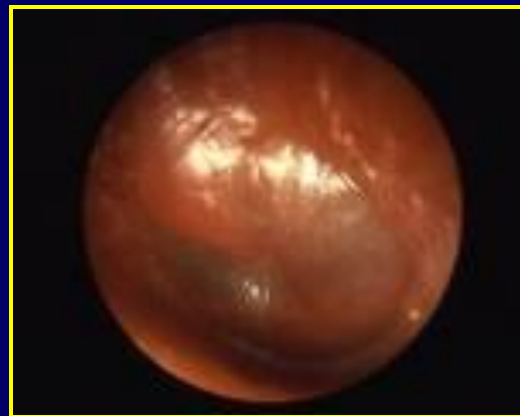
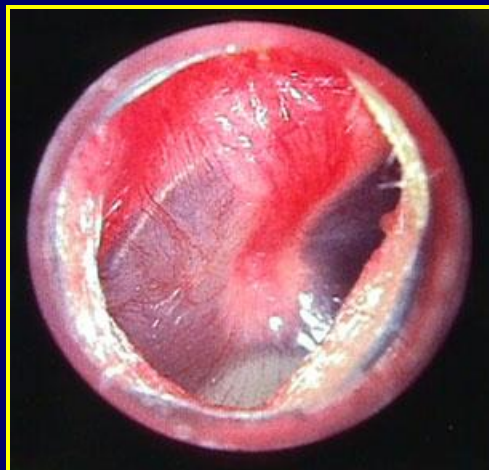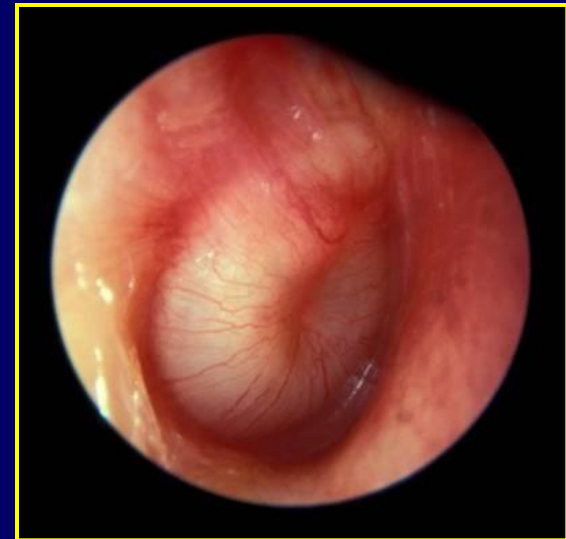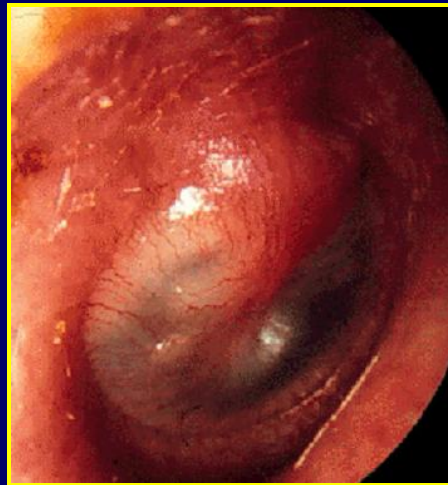
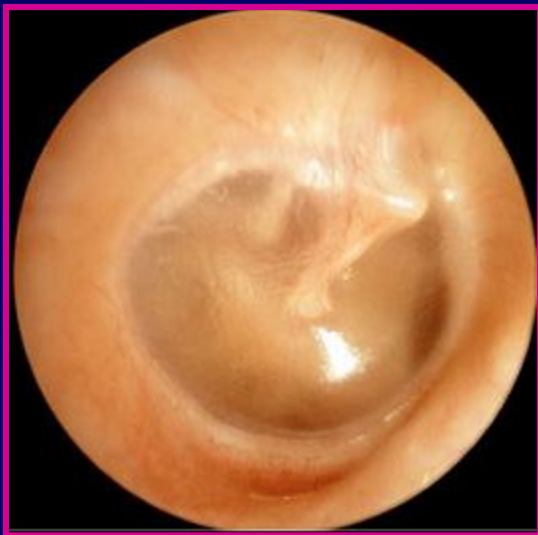- dekongestíva / lokálne, celkové/
- mukolytiká
- paracentéza
  
- **ATB liečba len pri bakteriálnej infekcii**

# Otitis media suppurativa acuta

- hnisavý zápal stredného ucha
- intenzívna pulzujúca bolesť
- pocit zaľahnutia, plnosti, tlaku, zhoršenie sluchu
- výtok z ucha
- ↑ teplota, schvátenosť
- **vždy spojené so zápalmi HDO**



- *pôvodca:*
  - Strept. pneumoniae
  - Strept. pyogenes
  - Haemophilus influenzae
  - Moraxella catarrhalis



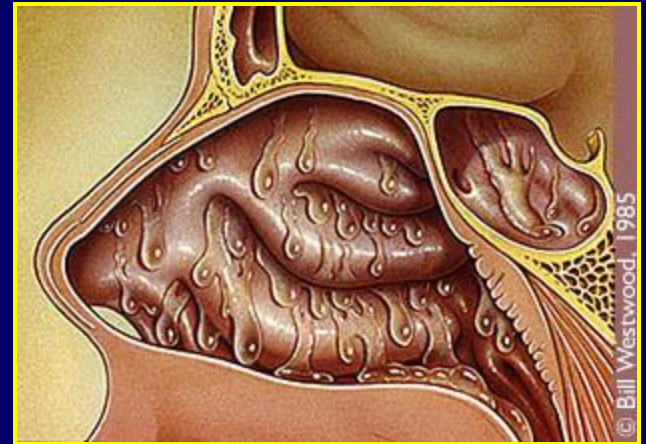# Liečba

- ATB (stabilné PNC, cefalosporíny II. generácie, makrolidy)
- Paracentéza
- Dekongestíva (lokálne, celkové)
- Mukolytiká
- Analgetiká a antipyretiká

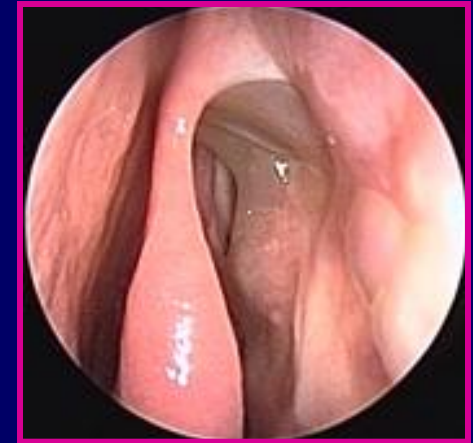
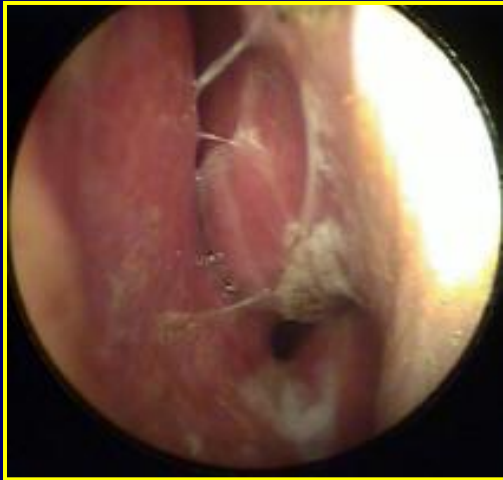
# Akútna rinosinusitída

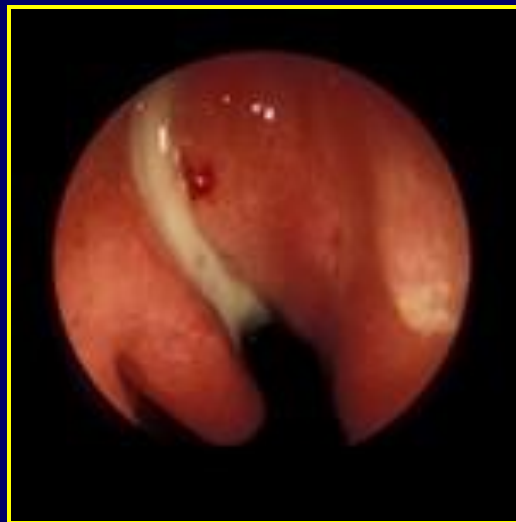- zápal sliznice nosovej dutiny a prinosových dutín
- 80% vírusová
  - rinovírusy, myxovírusy, adenovírusy, koronavírusy
- 20% bakteriálna
  - *Str. pneumoniae*, *Haemophilus infl.*, *Moraxella cat.*



- bolesť / tlak nad PND
- výtok z nosa
- sťažené dýchanie cez nos
- oslabenie čuchu
- febrility



## Liečba



- dekongestíva
- antihistaminiká
- mukolytiká
- antipyretiká
- **ATB - len bakteriálne zápaly!** ( stabilné PNC, CEF II.gen., makrolidy, chinolóny)

# Akútne zápaly hltana

- **Faryngitída**
  - zápal sliznice hltana
- **Tonzilitída**
  - zápal lymfoepitelového tkaniva mandlí
- **Tonzilofaryngitída**
  - väčšina je infekčnej etiológie
  - spoločne so zápalmi horných dýchacích orgánov
  - dospelí 👤 2-4x/ rok, deti v predškolskom veku 6 -10x častejšie

- Normálna mikroflóra – 200 bakter. druhov
  - Staphylococcus epidermidis
  - Streptococcus salivarius, mitis
  - Neisseria sp.
  - Proteus sp.
  - Lactobacillus sp
- Potenciálne patogény
  - Staphylococcus aureus
  - Streptococcus mutans, pyogenes, pneumoniae
  - Haemophilus influenzae
- Pozitívna kultivácia z hltana, bez klinických ťažkostí a objektívneho nálezu nie je dôvodom k podávaniu ATB!



- Faryngitídy

- **30-60% vírusy:**  
adenovirusy, rinovirusy, enterovirusy, myxovirusy -  
influenza, parainfluenza,  
EBV, CMV
- **5-20% bakterie:**  
streptokoky, hemofily,  
pneumokoky, mykoplazmy,  
chlamýdie

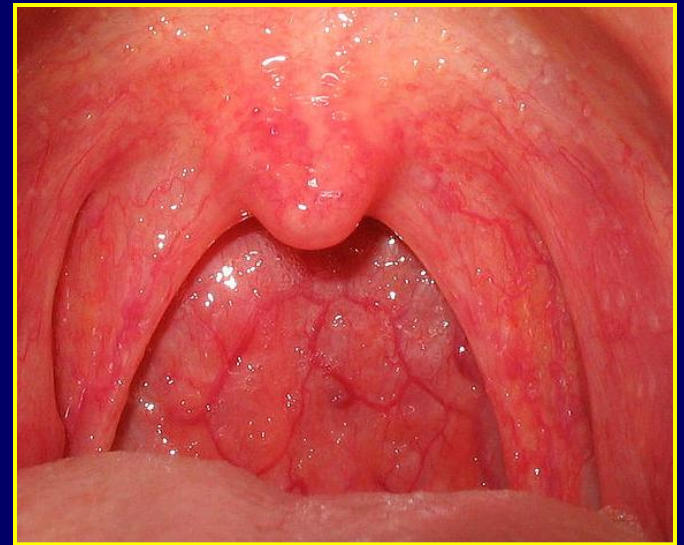- Tonzilitídy

- **30-40% streptokoky:**  
90%  $\beta$ -hemolytický sk. A
- vírusy, Mycoplasma pneum.,  
Haemophilus infl.,  
Staphylococcus aureus



# Pharyngitis acuta

- Bolesť pri prehĺtaní
- Škriabanie, pálenie v hrdle
- Pocit cudzieho telesa
- Dráždenie na kašeľ
- Zatekanie hlienov

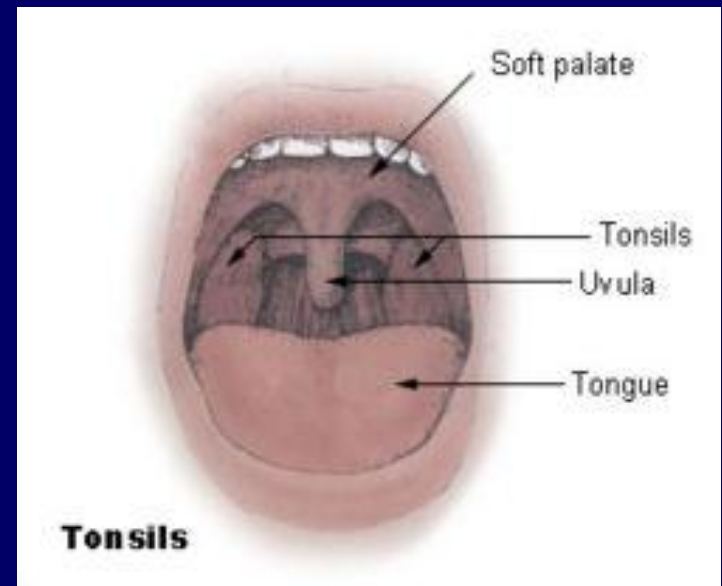


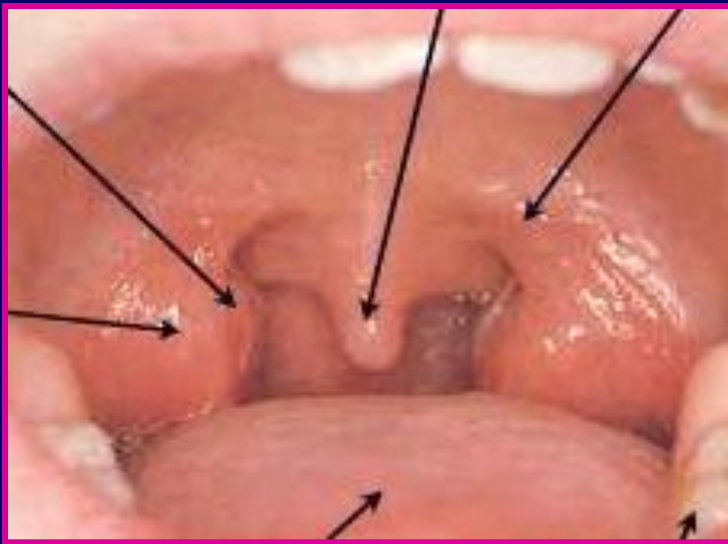
## Liečba

- symptomatická
  - kloktadá
  - mukolytiká
  - lokálne jódglycerín
  - analgetiká, antipyretiká
  - ATB

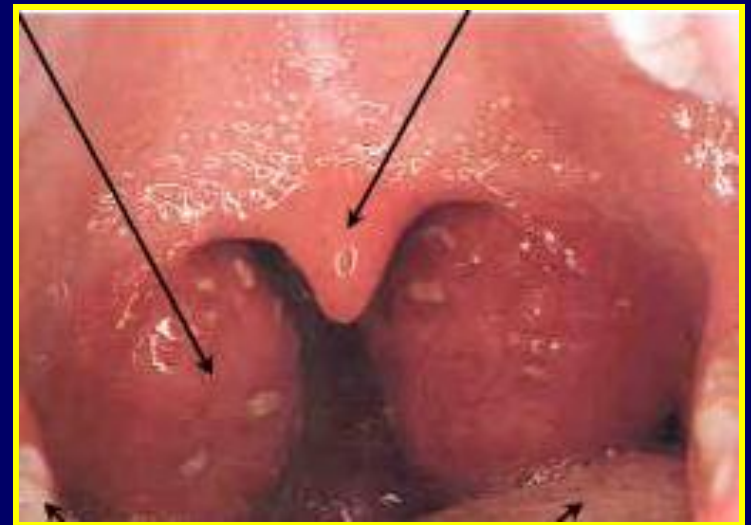# Tonsillitis acuta - angína

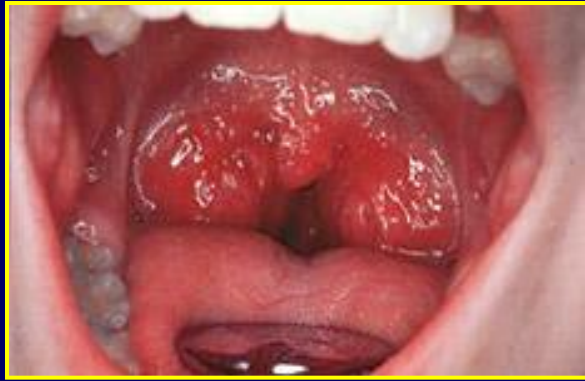- akútny hnisavý zápal podnebných mandlí
- horúčka  $>38^{\circ}\text{C}$ , triaška
- schvátenosť
- pálenie a bolesť v hrdle
- dysfágia, otalgia
- sťažené otváranie úst
- foetor ex ore
- hypersalivácia



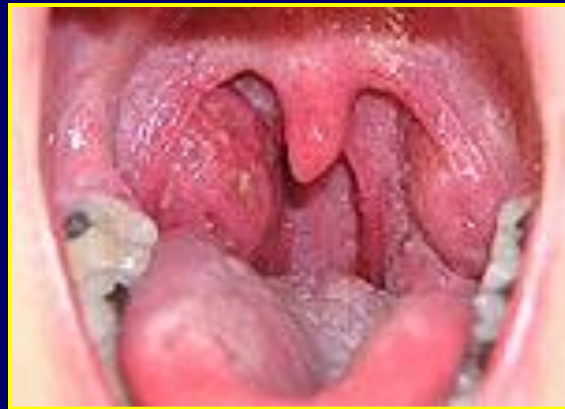

- prekrvené opuchnuté mandle, mäkké podnebie, uvula, podnebné oblúky
- hnisavé povlaky
- zdureníe a bolestivosť submandibulárnych LU

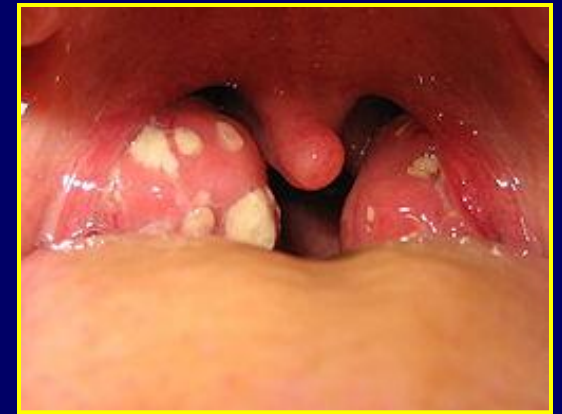



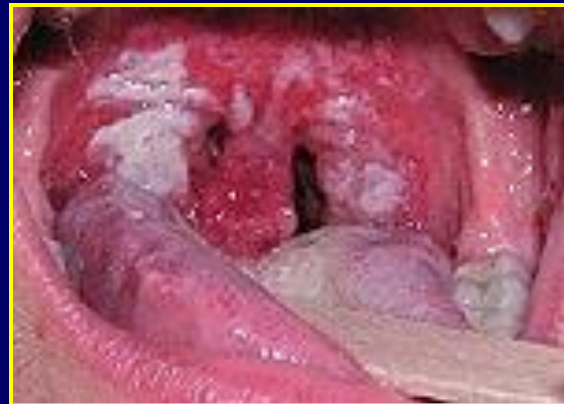A. catarrhalis



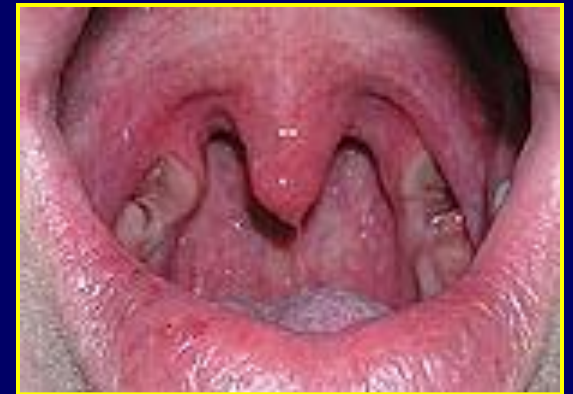A. follicularis



A. lacunaris



A. pseudomembranacea

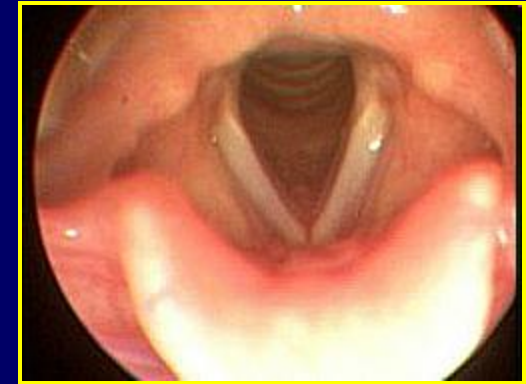

A. ulceromembranacea

# Liečba

- kloktadlá
- analgetiká
- antipyretiká, vitamíny
  
- ATB
  - 1. voľba **PNC** 1,0 – 1,5 mil. IU á 8hod. 10 dní
  - cefalosporíny II. generácie, makrolidy, linkozamidy

# Akútne zápalý hrtana



- povrchové

- laryngitis

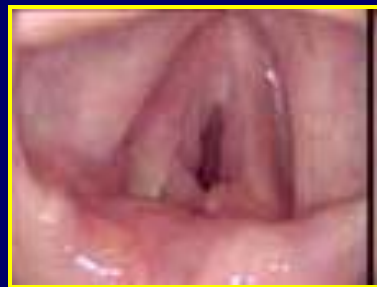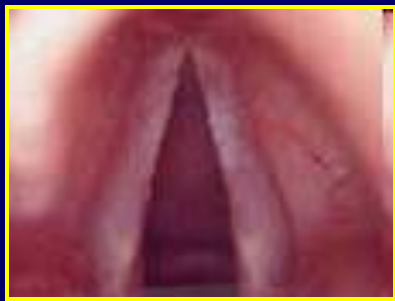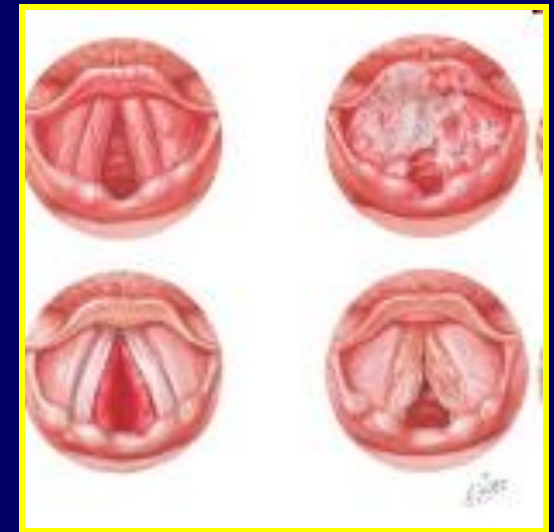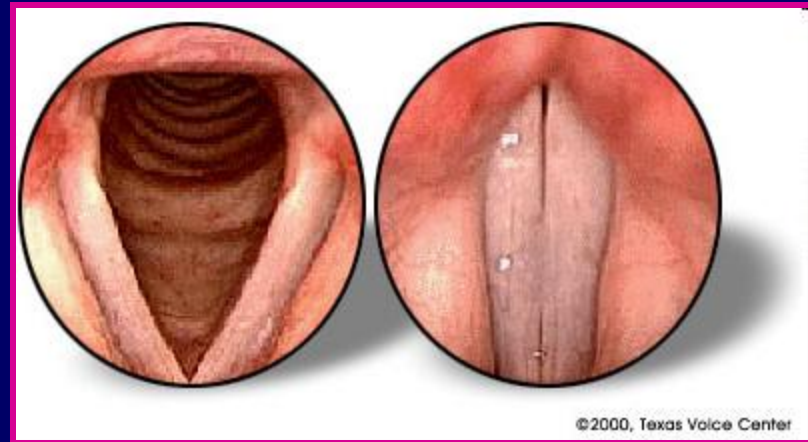
- catarrhalis
- haemorrhagica
- fibrinosa
- ulceromembranacea
- subglottica

- hlboké

- laryngitis oedematosa
- epiglottitis acuta
- perichondritis laryngis
- phlegmona laryngis
- abscessus laryngis

# Laryngitis acuta

- akútna vírusová infekcia
- chripot, strata hlasu
- záchvaty kašľa
- sucho, pálenie, škriabanie, bolesť v hrdle



## Liečba:

- symptomatická
  - antipyretiká, antihistaminiká, inhalácie
- hlasové šetrenie, **nešepkať!!!**



Ďakujem za pozornosť