



# NÁHLÉ PŘÍHODY BŘIŠNÍ

Doporučený diagnostický a léčebný postup  
pro všeobecné praktické lékaře.  
2005

## **Autoři:**

Miloš Hájek  
Eva Charvátová  
Petr Křepelka  
Jan Beaufort  
Jaroslav Feyereisl  
Bohumil Seifert  
Jana Vojtíšková

## **Oponenti:**

Karel Janík  
Vladimír Král



**Centrum doporučených postupů pro praktické lékaře**  
Společnost všeobecného lékařství, U Hranic 16, Praha 10



**Centrum doporučených postupů pro praktické lékaře**  
Společnost všeobecného lékařství, U Hranic 16, Praha 10

# NÁHLÉ PŘÍHODY BŘIŠNÍ

Doporučený diagnostický a léčebný postup  
pro všeobecné praktické lékaře.  
2005

## **Autoři:**

Prof. MUDr. Miloš Hájek, DrSc., Česká chirurgická společnost ČLS JEP  
MUDr. Eva Charvátová, Společnost všeobecného lékařství ČLS JEP  
MUDr. Petr Křepelka, Katedra gynekologie a porodnictví IPVZ Praha  
Prim. MUDr. Jan Beaufort, Česká chirurgická společnost ČLS JEP  
Doc. MUDr. Jaroslav Feyereisl, Česká gynekologická společnost ČLS JEP  
MUDr. Bohumil Seifert, Ph.D., Společnost všeobecného lékařství ČLS JEP  
MUDr. Jana Vojtíšková, Společnost všeobecného lékařství ČLS JEP

## **Oponenti:**

MUDr. Karel Janík, Společnost všeobecného lékařství ČLS JEP  
Prof. MUDr. Vladimír Král, CSc., Česká chirurgická společnost ČLS JEP

## OBSAH

<b>1. NÁHLÉ PŘÍHODY BŘÍŠNÍ V ORDINACI PRAKTICKÉHO LÉKAŘE</b>	1
<b>1.1. Charakteristika a vymezení náhlých příhod břišních (NPB)</b>	1
1.1.1. Příčiny a rozdělení náhlých příhod břišních	1
1.1.2. Klinický obraz	1
<b>1.2. Přístup k pacientům s podezřením na náhlou příhodu břišní</b>	1
1.2.1. Anamnéza	1
1.2.2. Fyzikální vyšetření	1
1.2.3. Pomocná vyšetření	2
1.2.4. Diferenciální diagnostika	2
1.2.5. Minimální zápis v dokumentaci praktického lékaře	2
1.2.6. Nejčastější chyby v zápisech	2
<b>1.3. Péče o nemocné po operacích pro NPB v ordinacích praktického lékaře</b>	2
1.3.1. Příhody nekomplikované s hladkým pooperačním průběhem	2
1.3.2. Příhody provázené zánětem v dutině břišní	2
1.3.3. Komplikované pooperační průběhy	2
<b>1.4. Závěr</b>	2
<b>1.5. Doporučená literatura</b>	3
Schema 1: Přístup k pacientům s podezřením na náhlou příhodu břišní	3
<b>2. NÁHLÉ PŘÍHODY BŘÍŠNÍ ZÁNĚTLIVÉ</b>	4
<b>2.2. Charakteristika a vymezení zánětlivých NPB</b>	4
2.2.1. Příčiny a rozdělení	4
2.2.2. Klinický obraz onemocnění	4
<b>2.3. Přístup k pacientům s podezřením</b>	4
2.3.1. Pomocná vyšetření	4
2.3.2. Diferenciální diagnostika na NPB	4
2.3.3. Léčebný postup	4
<b>2.4. Prognóza a posudkové aspekty</b>	4
<b>2.5. Doporučená literatura</b>	4
<b>3. NÁHLÉ PŘÍHODY BŘÍŠNÍ ILEÓZNÍ</b>	5
<b>3.1. Charakteristika a vymezení ileózních NPB</b>	5
3.1.1. Příčiny a rozdělení	5
3.1.2. Klinický obraz	5
<b>3.2. Přístup k pacientům s podezřením na ileózní NPB</b>	5
3.2.1. Pomocná vyšetření	5
3.2.2. Diferenciální diagnostika	5
3.2.3. Léčebný postup	6
<b>3.3. Prognóza a posudkové aspekty</b>	6
<b>3.4. Prevence</b>	6
<b>3.5. Pooperační péče</b>	6
<b>3.6. Doporučená literatura</b>	6
<b>4. NÁHLÉ PŘÍHODY BŘÍŠNÍ KRVÁČIVÉ A PERFORAČNÍ</b>	6
<b>4.1. Charakteristika a vymezení krvácivých a perforačních NPB</b>	6
4.1.1. Příčiny a rozdělení	6
4.1.2. Klinický obraz	7
<b>4.2. Přístup k pacientům s podezřením na NPB</b>	7
4.2.1. Pomocná vyšetření	7
4.2.2. Diferenciální diagnostika	7
4.2.3. Léčba	8
4.2.4. Prevence	8
<b>4.3. Prognóza a posudkové aspekty</b>	8
<b>4.4. Doporučená literatura</b>	8
<b>5. NÁHLÉ PŘÍHODY BŘÍŠNÍ GYNEKOLOGICKÉHO PŮVODU</b>	8
<b>5.1. Charakteristika a vymezení NPB gynekologického původu</b>	8
5.1.1. Bolest a vnitřní roditel	8
<b>5.2. Přístup k pacientům s podezřením na gynekologickou NPB</b>	9
5.2.1. Kdy myslíme na NPB gynekologického původu?	9
5.2.2. Diferenciální diagnostika akutní pánevní bolesti	9
5.2.3. Ektopická gravidita	9
5.2.4. Adnexální bolest	9
<b>5.3. Závěr</b>	10
<b>5.4. Doporučená literatura</b>	11
Schema 2: Gynekologické náhlé příhody břišní	11

# 1. NÁHLÉ PŘÍHODY BŘÍŠNÍ V ORDINACI PRAKTICKÉHO LÉKAŘE

*Jediným typickým příznakem akutní apendicitidy je její nevypočitatelná potměšilost.*

*(Prof. Arnold Jirásek)*

## 1.1. CHARAKTERISTIKA A VYMEZENÍ NÁHLÝCH PŘÍHOD BŘÍŠNÍCH (NPB)

Náhlé příhody břšní (NPB) jsou akutní stavy ohrožující život pacienta. Projevují se náhlou nebo pozvolna vzniklou bolestí, doprovázenou nevolností, někdy i zvracením. Postižený může mít zvýšenou teplotu a zrychlený puls.

Včasně rozpoznání náhlých příhod břšních již v ordinaci lékaře prvního kontaktu významně ovlivňuje další osud nemocného.

### 1.1.1. PŘÍČINY A ROZDĚLENÍ NÁHLÝCH PŘÍHOD BŘÍŠNÍCH

Podle příčiny se NPB rozdělují na:

- neúrazové
  - zánětlivé: cholecystitis, pankreatitis, duodenitis, gastritis, appendicitis, colitis, ileitis, tuboovariální absces - viz 2. Náhlé příhody břšní zánětlivé str. 4, Náhlé příhody gynekologického původu, str. 8.
  - ileózní: ileus mechanický obstrukční (tumor, ucpání tenkého střeva žlučovým konkrementem), ileus mechanický strangulační (adheze břšní volvulus, invaginace, vnitřní uskřinutá kýla), ileus cévní, ileus neurogenní (paralytický ileus pooperační, po tupém traumatu, při renální kolice, po léčbě cytostatiky, při šoku) - viz 2. Náhlé příhody břšní ileózní, str. 5
  - krvácivé: jícnové varixy, perforovaný vřed žaludku nebo dvanáctníku, ektopická gravidita, corpus luteum haemorrhagicum, angiodyplasie, arteficiální perforace střev, ruptura břšního aneryzmatu, tromboembolie mezenterických cév viz Náhlé příhody břšní krvácivé a perforační, str. 6, Náhlé příhody gynekologického původu, str. 8.
- úrazové
  - perforační: břšní perforace
  - zavřený: tupá poranění břcha (trhlina jater, sleziny, žaludku, odtržení mesenteria od střev, perforace vředu, hemoperitoneum)

### 1.1.2. KLINICKÝ OBRAZ

K subjektivním příznakům může patřit **bolest, nauzea, zvracení** a pocit **porušení průchodnosti střevní**.

Náhle vzniklá bolest břcha může být různého charakteru (ostrá, bodavá, řezavá, palčivá, tupá, kolikovitá, mírná, silná, nesnesitelná až šokující). Kromě bolestí bývá často nauzea a zvracení (zejména u dětí). Bolest se může šířit do křížové krajiny, dol-

ních končetin, zevních rodidel nebo konečníku (gynekologické NPB).

Dalším projevem bývá nechutenství, říhání, zástava odchodu plynů a stolice s pocitem nadmutí břcha, řidčeji je průjem, obtížné močení event. hematurie, tenezmy ve střevech, slabost a malátnost, někdy mdloba (při krvácení), výtok krve z konečníku nebo u žen z genitálu.

Při pohledu může být břicho ploché, vtažené i vzedmuté. Může dýchat v menším rozsahu nebo téměř normálně.

Poklep bývá bolestivý lokálně nebo difusně. Poklep může být bubínkový.

Pohmat je bolestivý stažením svalstva nebo jeho napětím.

Per rektum je někdy bolestivost, lze hmatat vyklenu-tí Douglasova prostoru.

Bolest při dosednutí svědčí o přítomnosti volné tekutiny či krve v Douglasově prostoru.

## 1.2. PŘÍSTUP K PACIENTŮM S PODEZŘENÍM NA NÁHLOU PŘÍHODOU BŘÍŠNÍ

### 1.2.1. ANAMNÉZA

Při anamnéze dbáme na zjištění časového údaje začátku obtíží, na charakter bolestí a přítomnost doprovodných příznaků jako zvracení, průjem, nebo naopak zástava odchodu stolice a plynů. Nespokojíme se s údajem o bolestech břcha. Pečlivě vyslechneme nemocného a zaznamenáme důležité okolnosti vzniku a průběhu obtíží. Cílenými otázkami se ptáme na způsob vzniku a průběh bolesti, na lokalizaci a vyzařování bolesti, na charakter a intenzitu bolesti a na faktory zvyšující nebo tlumící bolest. Zjišťujeme průvodní příznaky jako je nauzea nebo zvracení, ztráta chuti k jídlu, změna ve vyprazdňování stolice, odchod plynů, opožděná nebo probíhající menstruace, změna frekvence močení, dysurie nebo hematurie, přítomnost horečky. Je nezbytné, aby pacient přesně a ve správném sledu uvedl své obtíže. Ptáme se i na dobu před vznikem obtíží. Vyveme pacienta, aby uvedl, co jedl ještě před vznikem obtíží a samozřejmě i v době již začínajících obtíží; pokud zvrací, zda cítí úlevu po zvracení. Ptáme se na tělesnou zátěž v době před vznikem obtíží.

### 1.2.2. FYZIKÁLNÍ VYŠETŘENÍ

Všímáme si držení těla, stylu chůze a (bolestivého) výrazu obličeje. Změříme krevní tlak (TK), puls (P) a teplotu.

Břicho vyšetřujeme pohledem, poslechem, poklepem, pohmatem a per rektum (pravidlo 5P). Vyšetřovat začínáme na protější straně od bolesti. Hodnotíme stav stěny břšní (vzednutí, napětí, tuhost, prohmátnost), místo a rozsah bolestivosti event. přítomnost rezistence. Posuzujeme velikost, tuhost a bolestivost, hloubku uložení, fluktuaci a přítomnost peritoneálních známek. Typické peritoneální známky při apendicitidě jsou:

- **Bolestivost v McBurneyově bodě při palpaci**  
Bolest při palpaci bodu na polovině (hranici zevní a střední třetiny) spojnice umbilikospinální.
- **Šetkinův – Blumbergův příznak**  
Bolest vyvolaná palpací v McBurneyově bodě zesílí při náhlém povolení tlaku ruky (prstu).
- **Rowingův příznak**  
Tlačíme plochou dlaně na levý podbříšek a náhle

povolíme. Objeví se bolest v pravém podbřišku.

- **Pleniesovo znamení**

Bolestivost při poklepu na břišní stěnu v apendikální krajině. Popsané akutní projevy peritonitidy se mohou po 3 – 4 hodinách zmírnit a může dojít ke zdánlivému zlepšení stavu.

Dále si všímáme kýly a jejich reponibility, třísel (uzliny) i oblasti pod tříslu (femorální kýly), u žen výtoku z rodidel. Provedeme **tappottement** obou bederních krajin.

Vyšetříme per rektum. Nemocného můžeme vyšetřit ležícího na zádech s pokrčenými dolními končetinami v kyčlích a kolenou, nebo v poloze na boku, pokud má bolesti, nebo v předklonu s pokrčenými a opřenými lokty. Všímáme si okolí konečníku, bolestivosti při vyšetření, tonusu svěračů, bolestivosti a vyklenutí Douglasu, známek krvácení, případně konsistence stolice, pokud je přítomna.

Praktický lékař by měl být schopen v případě potřeby provést také vaginální vyšetření. Vzhledem k dostupnosti gynekologa to obvykle není nutné.

### 1.2.3. POMOCNÁ VYŠETŘENÍ

V ordinaci provedeme orientační vyšetření moči. Pokud máme možnost, vyšetříme moč a sediment, krevní obraz (leukocyty), jaterní testy a amylázy. Zvýšená hodnota CRP (>30 mg/l), pokud je vyš. k dispozici v ordinaci, podporuje diagnózu zánětlivé NPB, ale není pro ni podmínkou. Diferenciálně diagnostický význam může mít těhotenský test z moči u žen (citlivý od 3. – 4. týdne).

### 1.2.4. DIFERENCIÁLNÍ DIAGNOSTIKA

Klíčovým úkolem praktického lékaře v diferenciálně diagnostické rozvaze je rozpoznání pacienta, který vyžaduje neodkladnou péči v nemocničním zařízení. Zjišťování příčiny v pozadí obtíží je až druhotné, může proběhnout v podmínkách sekundární péče, kde často vyžaduje spolupráci dalších odborníků (chirurg, gynekolog, internista, urolog) a doplňující vyšetření (ultrazvuk, rtg, gynekologické vyšetření). Vyšetření u praktického lékaře by nemělo neúměrně oddálit odeslání pacienta. Léčba spasmolytiky, analgetiky a opiáty je před stanovením diagnózy kontraindikována.

Praktický lékař musí také pamatovat na to, že ve stáří, pod vlivem některých léků, které ovlivňují svalový tonus, u diabetiků a jiných pacientů s poruchami elektrolytového hospodářství může být příznakový soubor náhlé příhody břišní i peritonitidy podstatně chudší a méně jasně vyznačený.

Praktický lékař je spoluzodpovědný za způsob a odborné zajištění transportu pacienta s podezřením na NPB do nemocničního zařízení. Podle potřeby poskytuje další informace v rámci spolupráce s odbornými lékaři.

Pokud praktický lékař nerozhodne o odeslání, ale o observaci v domácím prostředí, musí pacienta řádně poučit, být mu alespoň telefonicky dostupný a zajistit kontrolní vyšetření.

### 1.2.5. MINIMÁLNÍ ZÁPIS V DOKUMENTACI PRAKTICKÉHO LÉKAŘE

Zjištění z anamnézy, fyzikálního a pomocného vyšetření a údaje o případné léčbě musí být pečlivě zaznamenány:

- **Anamnéza bolesti:**

datum a čas vzniku, průběh, charakter, intenzita,

lokalizace a vyzařování bolesti.

- **Průvodní příznaky:**

přítomnost zvracení, říhání, údaj o pasáži stolice, o močení.

Údaj o poslední menstruaci, zvýšená teplota, důležité údaje z osobní anamnézy.

Alergická anamnéza, chronická medikace, anti-koncepce, úrazy.

- **Objektivní nález:**

krevní tlak, puls, teplota, stav hydratace, dýchání, stav kůže a sliznic.

- Inspekční nález na břicho (velikost a tvar, jizvy, barevné změny, postup dechové vlny, projevy peristaltiky).

- Auskultační nález (ticho nebo hlučná peristaltika).

- Pokleповý nález na břicho (napětí a bolestivost břišní stěny, meteorismus, ascites, hranice orgánů).

- Palpační nález na břicho (napětí břišní stěny, resistance, palpační bolestivost, její lokalizace a míra).

- Vyšetření per rectum.

- Pracovní diagnóza.

- Provedená pomocná vyšetření.

- Podaná farmaka (v případě podání: dávka, čas a reakce nemocného).

V případě neodeslání poučení nemocného, plán kontrol a dostupnost lékaře.

### 1.2.6. NEJČASTĚJŠÍ CHYBY V ZÁPISECH

Chybí časový údaj vzniku obtíží, nejsou změřeny TK, P a teplota, není uvedena chronická medikace nemocného a podané léky v průběhu obtíží. Chybí údaj o alergii, u žen v reprodukčním věku údaj o poslední menstruaci a typu antikoncepce (hormonální, nitroděložní tělísko...).

Nezapomínat na předcházející úrazy i banální z pohledu pacienta!

Zápis musí být opatřen datem a hodinou vyšetření pacienta, podpisem lékaře a razítkem zdravotnického zařízení s uvedeným telefonickým spojením.

V dokumentaci je vhodné ponechat kopii doporučení k předání na odborné vyšetření a časový údaj o předání pacienta do péče RZP.

### 1.3. PÉČE O NEMOCNÉ PO OPERACÍCH PRO NPB V ORDINACÍCH PL

#### 1.3.1. PŘÍHODY NEKOMPLIKOVANÉ S HLADKÝM POOPERAČNÍM PRŮBĚHEM

Pouze kontrola celkového stavu, péče o jizvu, stehy, počínající keloidy. Pracovní neschopnost (PN) dle charakteru práce.

#### 1.3.2. PŘÍHODY PROVÁZENÉ ZÁNĚTEM V DUTINĚ BŘIŠNÍ

Důsledná kontrola pasáže, hojení jizvy, přítomnosti subfebrilií, zánětlivých markerů a urogenitální infekce. PN dle charakteru práce a stavu hojení. Doporučení lázeňské léčby ženám do 30 let.

#### 1.3.3. KOMPLIKOVANÉ POOPERAČNÍ PRŮBĚHY

Vždy ve spolupráci s odborným oddělením nebo s operáteřem.

### 1.4. ZÁVĚR

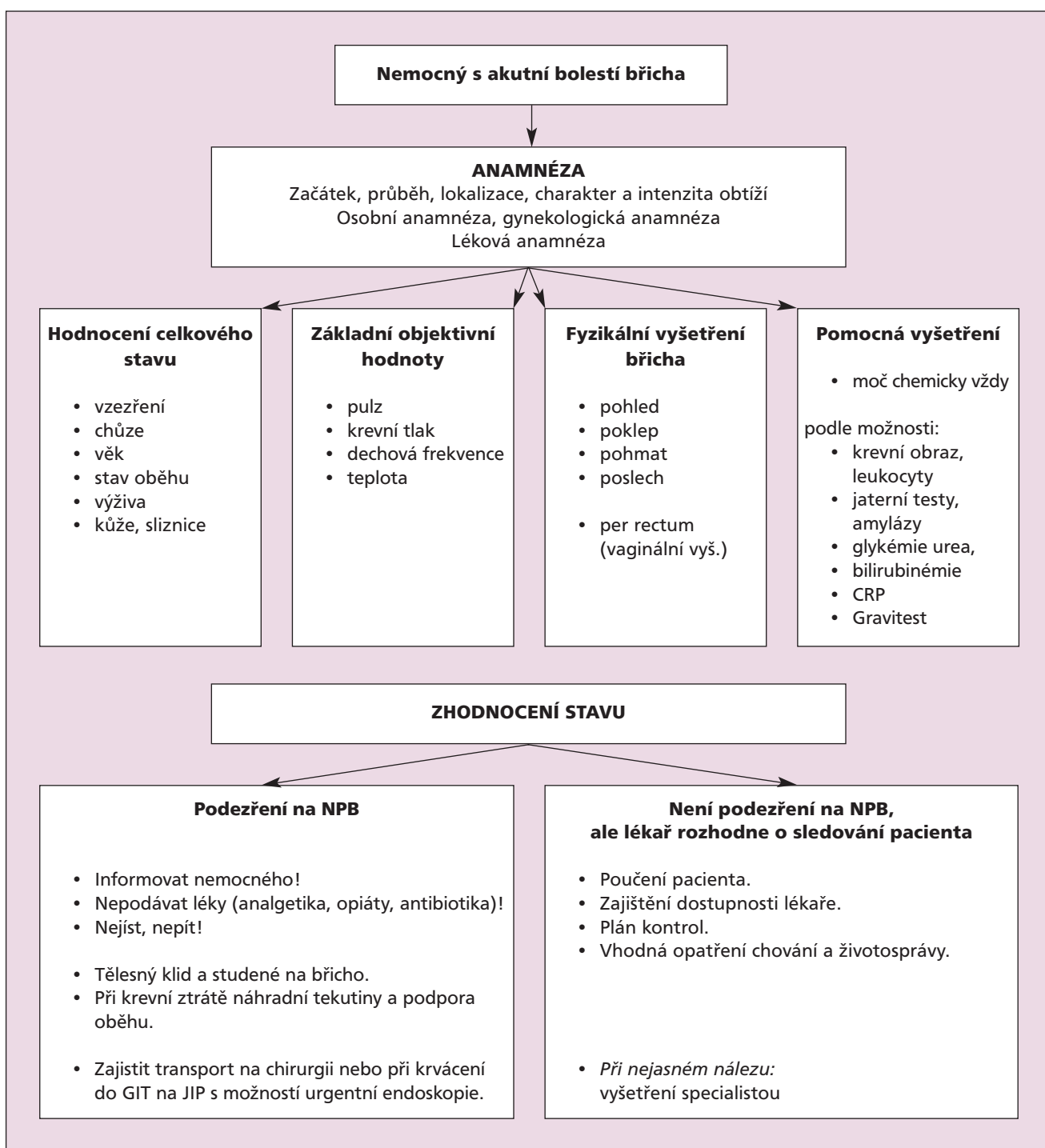
Přístup k pacientům s podezřením na NPB musí být

za každých okolností pečlivý a systematický. Některé zásady je třeba zdůraznit:  
 Nepodcenit nealarmující příznaky břišních obtíží!  
 Pečlivě vyslechnout pacienta!  
 Pečlivě vyšetřit, ale zbytečně neoddalovat vyšetření na odborném oddělení!  
 Dbát na řádný zápis vyšetření každého pacienta se zvažovaným podezřením na NPB, a to odeslaného i neodeslaného.

## 1.5. DOPORUČENÁ LITERATURA

- Hájek, M., Hájková, H.: *Náhlé příhody břišní u dětí a dospělých*; Triton, Praha, 1998, 68s., ISBN 80 – 85875 – 78 – 0
- Hájek, M., Hájková H., *Náhlé příhody břišní – diferenciální diagnostika, Doporučené postupy pro praktické lékaře České lékařské společnosti JEP*, www. cls. cz/dp
- Valenta, J., Fessler, V., Mraček, Z., Novák K.: *Náhlé příhody v chirurgii pro praktické lékaře*; H+H, Jinočany, 1998, 164s., ISBN 80 – 86022/23 – 4
- Seifert, B.: *Přístup k pacientovi s bolestí břicha z pohledu praktického lékaře*, *Diferenciální diagnostika v gastroenterologii*;
- Dítě, P. et al: *Akutní stavy v gastroenterologii*; Galen, Praha, 2005

**Schema 1: Přístup k pacientům s podezřením na náhlou příhodu břišní**





## 2. NÁHLÉ PŘÍHODY BŘIŠNÍ ZÁNĚTLIVÉ

### 2.2. CHARAKTERISTIKA A VYMEZENÍ ZÁNĚTLIVÝCH NPB

#### 2.2.1. PŘÍČINY A ROZDĚLENÍ

Za příčinu zánětlivých NPB považujeme nejčastěji bakteriální napadení organismu, které má buď čistě orgánové projevy (např. appendicitis ac., cholecystitis ac., pancreatitis ac.), anebo se zánět z primárně napadeného orgánu šíří do nejbližšího okolí (pericholecystitis, periappendicitis). Někdy vzniká zánět v peritoneální dutině i vlivem dráždění chemickými látkami (např. kyselou žaludeční šťávou při perforaci GD vředu, žlučí při perforaci žlučníku nebo deletrvající stagnaci trávících šťáv při zablokovaném žlučovým konkrementu). Jindy zase se vyvíjí vlivem pokročilého zánětu meziklčkový, subfrenický nebo Douglas absces. Vzácně jde již od počátku o difúzní bakteriální postižení peritonea (peritonitis ac. diffusa primaria) a naopak zase často vzniká peritoneální zánět po perforaci appendixu nebo divertiklu tlustého střeva.

#### 2.2.2. KLINICKÝ OBRAZ ONEMOCNĚNÍ

Všichni pacienti s NPB zánětlivé povahy si stěžují na bolesti v břiše, které bývají většinou ostré, bodavé nebo palčivé. Jejich intenzita se pohybuje od bolestí mírných až po prudké a výjimečně i šokující. Kromě bolestí bývá častá nauzea a zvracení, někteří nemocní mají poruchu močení, jiní mají průjem, zácpu nebo i známky krvácení do střeva. Často se vyskytuje celková únavnost, ochabnutí zájmu, nechutenství a někdy zvýšená teplota. Spánek bývá rušen břišními bolestmi, chůze a pohyby dolními končetinami nemocným vadí a sezení či ležení jejich obtižuje zklidňuje.

### 2.3. PŘÍSTUP K PACIENTŮM S PODEZŘENÍM NA NPB

**Anamnéza a fyzikální vyšetření** při podezření na náhlou příhodu břišní jsou popsány podrobně na straně 5 – 7.

#### 2.3.1. POMOCNÁ VYŠETŘENÍ

Z laboratorních vyšetření se v primární péči doporučuje chemické vyšetření moče a vyšetření krevního obrazu, event. jen leukocytů (neznamená-li prodlení). Zvýšená hodnota CRP (>30 mg/l), pokud je vyš. k dispozici v ordinaci, podporuje diagnózu zánětlivé NPB, ale není pro ni podmínkou. Diferenciálně diagnostický význam může mít těhotenský test z moči u žen (citlivý od 3. – 4. týdne). Ostatní testy jako FW, bakteriologické vyšetření moče a vyšetření moč. sedimentu, vyšetření sérových a močových amyláz, nativní rtg snímek břicha vstoje a rtg snímek plic k odlišení plicního zánětu při horečce patří již do náplně komplexního vyšetřování chirurgova před stanovením přesné diagnózy. Sonografie břicha zkušným lékařem – je-li bez prodlení dostupná – je účelná.

#### 2.3.2. DIFERENCIÁLNÍ DIAGNOSTIKA

**Při lokalizaci bolesti v nadbřišku** je třeba rozlišovat mezi akutní cholecystitidou, akutní (primární nebo perforační) peritonitidou, akutní pancreatitidou a perforací GD vředu. Je třeba vyloučit bronchopneu-

monii, exsudativní pleuritidu a infarkt myokardu.

**Při lokalizaci bolesti v podbřišku** je třeba rozlišovat mezi: akutní appendicitidou, vpravo i akutní cholecystitidou, akutní cystitidou a cystopyelitidou, renální kolikou, terminální ileitidou (m. Crohn), akutní adnexitidou, torzi nebo perforací ovariální cisty a tuby při extrauterinní graviditě u žen, a je-li to spíše vlevo, pak i o divertikulitidě tlustého střeva, která může být ale i pravostranná.

**Nejčastější chyby v diagnostice:** podcenění anamnézy, nedostatečné vyšetření nemocného, chybné hodnocení příznaků (zvláště u dětí, těhotných žen a starých osob), opomenutí vyšetřit také plíce, srdce, páteř a lumbální krajinu, podání projímadel, opiátů, analgetik, antibiotik a léků podporujících peristaltiku!

#### 2.3.3. LÉČEBNÝ POSTUP

V primární péči není třeba ztrácet čas deletrvujícím přeshňováním diagnózy, je-li jasné, že se o NPB jedná. Pro chirurga musíme zaznamenat všechna zjištěná fakta, naměřené hodnoty a zejména časový údaj o výskytu a charakteru břišních bolestí, případně ve spojení se škytavkou a zvracením. Součástí léčebného postupu je bezodkladné odeslání nemocného k chirurgovi. Některé břišní záněty se léčí konzervativně klidem, ledovými obklady na břicho, infuzemi, čajovou či absolutní dietou a podle rozhodnutí chirurga někdy antibiotiky. Nedoporučuje se podávat nemocným spasmolytika, analgetika, opiáty, projímadla a antibiotika v primární péči, neboť jsou vysoce riziková. Zastírají a modifikují klinický obraz zánětlivé břišní příhody a pozpoždí kauzální léčení, které je často operační. Podstatou operací je laparotomie s odstraněním zánětlivého ložiska a se sanací dutiny břišní. Některé operace lze provést i laparoskopicky. Vždy záleží na pokročilosti patologického nálezu a na kondici pacienta.

### 2.4. PROGNOZA A POSUDKOVÉ ASPEKTY

Většina zánětlivých NPB je natolik závažných a rychle progredujících, že již po 6 – 12 hodinách diagnostického zpoždění mohou být provázeny těžkými komplikacemi, znamenajícími ohrožení života z akutní peritonitidy. Včas rozpoznané a správně léčené záněty mají dobrou prognózu a pacienti mají naději na úplné vyléčení.

Rozpoznání zánětlivé NPB zdůvodňuje okamžitou práci neschopnost nemocného s jeho odkazem do chirurgické (obvykle) lůžkové péče. Další postup záleží od vývoje zánětlivé příhody a též od skutečnosti, je-li indikována operace. Po některých včas provedených operačních výkonech anebo po včas zachycených a konzervativně ošetřených břišních zánětech nemusí být neschopnost práce dlouhá a končí po několika týdnech. Zpoždění diagnózy je závažné a prodlužuje léčení na měsíce anebo vede k trvalé invaliditě.

### 2.5. DOPORUČENÁ LITERATURA

- Černý J.: *Speciální chirurgie, chirurgie trávicího ústrojí*; 1. díl., Osveťa, Martin 1996, 2. vydání, 497 s., ISBN 80 – 88824 – 26 – 5
- Hájek M., Hájková H.: *Náhlé příhody břišní u dětí a dospělých*; Triton, Praha, 1998, 68 s., ISBN 80 – 85875 – 78 – 0
- Hájek, M., Hájková H., *Náhlé příhody břišní zánětlivé, Doporučené postupy pro praktické lékaře České lékařské společnosti JEP*, www.cls.cz/dp
- Way L. W.: *Současná chirurgická diagnostika a léčba*; Grada, Praha, 1998, ISBN 80 – 7169 – 397 – 9

## 3. NÁHLÉ PŘÍHODY BŘIŠNÍ ILEÓZNÍ

### 3.1. CHARAKTERISTIKA A VYMEZENÍ ILEÓZNÍCH NPB

Ileus je stav střevní neprůchodnosti. Jde buď o funkční změny ochablého či spastického střeva, anebo o patologické stavy, které nastávají po ucpání nebo kompresi tenkého a tlustého střeva. Třetím typem je ileus cévní (po embolii nebo trombóze mezenterických cév). Výskyt ileu je relativně častý a postihuje každý věk a obě pohlaví.

#### 3.1.1. PŘÍČINY A ROZDĚLENÍ

Funkční ileus bývá vyvolán močovými a žlučovými kolikami, zhmožděním břišní stěny, porodem, metabolickými změnami v organismu, intoxikacemi a vyskytuje se po mozkových, hrudních a břišních operacích. Někdy provází i mozkové komoce. Cévní ileus je vzácnější a setkáváme se s ním u starších a sklerotických nemocných.

Mechanický ileus se vyskytuje již v kojeneckém věku (kromě střevních atresii jde nejčastěji o invaginace), u mládeže je méně častý a v dospělosti postihuje každý věk. Z praktického hlediska se rozděluje na ileus obturační, který vzniká ucpáním střeva nejčastěji nádorem, větším polypem, žlučovým kamenem nebo nestrávenými zbytky potravy (zrnky vína, pečkami, dužninou pomeranče, spolknutými cizími tělesy), a na ileus strangulační se stížením nejen střeva, ale i jeho mezenteria (ileus z adhezí, z uskrínutých vnitřních i zevních kýl, volvulus, invaginace střeva).

#### 3.1.2. KLINICKÝ OBRAZ

Zpočátku dominuje pocit plnosti v břiše, nauzea, říhání a špatný odchod plynů. Břicho je vzedmuté a difúzně mírně bolestivé. Tento stav označujeme jako subileus a může být často jen funkční povahy. Pokud se ale nerozpozná anebo konzervativně neléčí, vyvíjí se buď do stavu skutečného paralytického či spastického ileu, anebo, má-li mechanickou překážku, pak je subileus jen začátkem potíží, které se vystupňují v úplný střevní uzávěr (event. cévní trombózu). Při rozvinutém ileu je silně vzedmuté břicho, neodcházejí plyny ani stolice (výjimečně někdy odejde trochu stolice po klysmatu pod překážkou) a v konečníku se může objevit krev a hlen (u nádorů tlustého střeva, krev u tromboembolie břišních cév). Stěna břišní bývá pokleповě citlivá, palpačně mírně nebo i více bolestivá a můžeme na ní pozorovat ztuhování střevních kliček a v břiše je někdy možno vyhmátat rezistenci.

Při mechanickém ileu bývá ještě rozdílný klinický obraz podle výšky ucpaného střeva. Při tzv. vysokém ileu (z blokády tenkého střeva žlučovým kamenem, cizím tělískem, nestrávenými zbytky potravy, polypem tenkého střeva) se vyskytuje zvracení poměrně časně a obsahem jsou žaludeční šťávy, žluč a nestrávené zbytky potravy. Naopak při tzv. nízkém ileu, kdy jde o ucpání tlustého střeva, je zvracení spíše pozdním příznakem, zvrátky fekálně páchnou a jsou hnědé. Teplota, krevní obraz (s výjimkou anemie u pokročilých nádorů) a moč vykazují normální hodnoty. Puls bývá urychlen, krevní tlak může být zvýšený nebo normální, u šokovaných nemocných je pokleslý. Vlivem opakovaného zvracení dochází brzy

k rozvratu vodní a minerálové rovnováhy a při déletrvajícím strangulaci mezenteria k infarzaci střevní stěny, později k její nekróze a k perforační peritonitidě (její známkou je paralytický ileus nereagující na konzervativní léčení).

### 3.2. PŘÍSTUP K PACIENTŮM S PODEZŘENÍM NA ILEÓZNÍ NPB

**Anamnéza a fyzikální vyšetření** při podezření na náhlou příhodu břišní jsou popsány podrobně na straně 5 – 7. Důraz je třeba klást na údaje o vývoji obtíží, zvracení, škytání, odchodu plynů a stolice, o kvalitě stolice (pozor na příměs krve a hlenu!), o prodělaných břišních operacích (možnost srůstů), předchozích onemocněních a stravě. Nelze opomenout vyšetření per rectum.

#### 3.2.1. POMOCNÁ VYŠETŘENÍ

Pojme-li lékař primární péče podezření na ileus, měl by nemocného bez prodlení odeslat k chirurgovi. Ten využije ke zpřesnění diagnostiky i sonografii břicha, nativní rtg snímek (vstojí nebo vleže) a případně další instrumentální či rtg vyšetření podle svého uvážení. Perorálně podaný jodový kontrast může prokázat stop v místě překážky na tenkém střevě, baryové klysmu u malých dětí se střevní invaginací je často přínosné nejen diagnosticky, ale i léčebně. Perorální podání baryové náplně je však u ileu kontraindikováno. U obstrukcí tlustého střeva je vhodná kolonoskopie.

#### 3.2.2. DIFERENCIÁLNÍ DIAGNOSTIKA

Musí být odlišena prostá obstipace s meteorismem, paralytický ileus při břišních kolikách a při retenci moče od závažnějších stavů střevní paralýzy, k nimž dochází např. u cévního ileu či u rozvinuté peritonitidy. K tomu poslouží co nejpodrobnější anamnéza a také uvážení celkové kondice a stavu nemocného.

#### O obstrukční ileus jde spíše:

- jde-li o déletrvajícím zažívací obtíže před vznikem ileu
- nejsou-li bolesti příliš silné
- není-li zvracení počátečním příznakem, ale dostává se později
- je-li déletrvajícím zácpa s příměsí krve nebo hlenu ve stolici
- je-li v břiše slyšitelná zesílená střevní peristaltika
- jsou-li na břišní stěně patrné peristaltické vlny

#### O strangulační ileus jde spíše:

- jsou-li bolesti břicha od počátku příhody zvláště silné
- je-li již od počátku zvracení (reflexní)
- je-li pokles krevního tlaku a urychlený puls
- je-li bledost až cyanóza obličeje

#### O paralytický ileus jde spíše:

- při současné nebo předcházející renální či biliární kolice
- bezprostředně po operacích a porodech, po úrazech hlavy, páteře a břicha
- po intoxikaci (alimentární, drogové)
- je-li v břiše poslechové „mrtvé ticho“
- jsou-li puls, teplota a krevní tlak normální
- má-li nemocný jen slabší bolesti břicha, z distenze střeva v pokročilém stadiu difúzní peritonitidy



O skutečné povaze obstrukčního ileu se patrně v primární péči nerozhodne a je to až úkolem chirurga, který k tomu využije dalších diagnostických metod.

### 3.2.3. LÉČEBNÝ POSTUP

Nelze-li v počátku ileu odlišit, zda jde o ileus funkční nebo mechanický, zavádí se nazogastrická sonda k odčerpání žaludečního obsahu a provádí se i. v. rehydratace s doplněním minerálů. Infuzi fyziologického roztoku (event. Ringerova či Darrowova r.) může podat před delším transportem již lékař prvního kontaktu. Při funkčním ileu to většinou postačí a příznaky se po infuzní léčbě zklidní. Výhodné je podání kapacího klyzmatu, které podráždí střevní peristaltiku a uvolní z konečníku ztuhlou stolicí. Při mechanickém ileu jsou tato opatření přípravou před nutnou operací. Je-li ale možnost brzké konzultace, nemělo by být vyšetření chirurgem odkládáno a nemělo by zpozdřit včasnou diagnostiku.

Kontraindikovány jsou u všech forem mechanického a také u cévního ileu injekce prostigminu, syntostigminu a Ubretidu. Opiáty rovněž nejsou vhodné, protože zastírají obraz choroby před definitivním rozhodnutím o kauzální léčbě a dále i proto, že ještě zhoršují střevní paralýzu. Při velkých a nesnesitelných bolestech (u prudkých strangulací) lze podat injekci krátkodobě působícího analgetika, kterou je třeba poznamenat do předávané dokumentace.

Indikován k chirurgické revizi je každý případ mechanického a cévního ileu. Paralytický ani spastický ileus se neoperují (s výjimkou peritonitidy). Operace (laparotomie s odstraněním nebo nouzově s obejitím překážky) má být provedena co nejdříve po stanovení diagnózy. Kolostomie nad překážkou nebo anastomóza mezi kličkami tenkého střeva či mezi tenkým a tlustým střechem bez resekcce postiženého úseku je pouhou paliací a provádí se tehdy, nelze-li překážku radikálně odstranit.

### 3.3. PROGNÓZA A POSUDKOVÉ ASPEKTY

Prognóza ileu je vždy závislá na jeho typu, na celkovém stavu nemocného a na pokročilosti patologických změn. Funkční ileus má obvykle příznivou prognózu a po racionální konzervativní léčbě do 48 – 72 h odezní. Operuje-li se mechanický ileus včas, tj. dříve než došlo k nekróze střeva a k peritonitidě, je jeho úmrtnost nižší než 5 %. Operace při rozvinuté peritonitidě a u nemocných vyššího věku mají úmrtnost 50 – 80 %. Po operacích pro ileus z adhezí je zvýšené riziko dalšího ileu. Nemá-li nemocný po operaci uskřínuté kýly anebo po uvolnění adhezí (strangulujících pruhů, tisících střeva) komplikace, může být propuštěn z nemocnice již 7. den do domácí péče. Pracovní neschopnost trvá průměrně 4 týdny. Bylo-li resekováno střevo nebo prováděna spojková operace (střevní anastomóza), je délka hospitalizace asi 10 – 12 dnů, a nejsou-li komplikace, trvá práce neschopnost asi 6 – 8 týdnů. Záleží na zhojení rány, na funkčnosti event. kolostomie a na délce resekovaného střeva. Při rozsáhlých resekcích je pravděpodobná invalidita.

### 3.4. PREVENCE

Prevencí je včasné rozpoznání ileu a při jeho mechanické příčině i včasná operace. Po tromboembolických břišních příhodách, které nemocný přežije, je nutná trvalá medikace protisrážlivých léků.

### 3.5. POOPERAČNÍ PÉČE

Přichází v úvahu, pokud se nemocný vrátí z nemocnice s nedohojenou ranou nebo s kolostomií. Péče vychází z doporučení odborného pracoviště, které by mělo zajistit i úplnou informaci nemocného, případně členů rodiny, doporučit vhodné pomůcky a zajistit další poradenskou činnost. Praktický lékař může využít spolupráce se sestrami agentur domácí péče.

### 3.6. DOPORUČENÁ LITERATURA

1. Černý J.: *Speciální chirurgie, chirurgie trávicího traktu, 1. díl.*; Osveta, Martin, 1996, 2. vydání, 497 s., ISBN 80 – 88824 – 26 – 5
2. Hájek M., Hájková H.: *Náhlé příhody břišní u dětí a dospělých*; Triton, Praha, 1998, 68 s., ISBN 80 – 85875 – 78 – 0
3. Hájek, M., Hájková H., *Náhlé příhody břišní ileózní, Doporučené postupy pro praktické lékaře České lékařské společnosti JEP*, [www.cls.cz/dp](http://www.cls.cz/dp)
4. Way L. W.: *Současná chirurgická diagnostika a léčba 1. + 2. díl*; Grada, Praha, 1. 600 s., ISBN 80 – 7169 – 397 – 9

## 4. NÁHLÉ PŘÍHODY BŘIŠNÍ KRVÁČIVÉ A PERFORAČNÍ

### 4.1. CHARAKTERISTIKA A VYMEZENÍ KRVÁČIVÝCH A PERFORAČNÍCH NPB

Jako náhlá onemocnění s velmi závažnými důsledky probíhají perforační NPB. Spíše výjimečně jsou perforací dutého břišního orgánu (např. tuby uter.) nebo aortálního aneuryzmatu postiženi nemocní, kteří si nikdy na žádné břišní obtíže nestěžovali a perforační příhoda je překvapí náhle a bez prodromálních známek. Naopak bez předchozích příznaků přicházejí v 81 % akutní život ohrožující krvácení do trávicího traktu, nejčastěji v souvislosti s užíváním nesteroidních antiflogistik.

Z pohledu praktického lékaře nemají všechna krvácení do trávicího traktu charakter náhlé příhody břišní. (80 – 90 %) z těchto krvácení spontánně ustane. Každé krvácení z konečníku (enterorrhagie), přítomnost krve ve stolici (meléna) nebo ve zvracích (hemateméza) však vyžaduje diferenciálně diagnostickou rozvahu lékaře. V případě významné krvácení ztráty urgentní postup. Roční incidence závažných život ohrožujících krvácení do trávicího traktu je 100 – 200 na 100 000 obyvatel, (tj. u 2 – 4) pacientů z registru jednoho praktického lékaře.

#### 4.1.1. PŘÍČINY A ROZDĚLENÍ

Nejčastěji se jedná o perforace zánětlivých orgánů (apendixu, žlučníku, pyosalpingu), břišních cyst a cystoidů (pankreatické a ovariální cesty), o perforace vředů gastroduodenálních, o perforace střevních nekróz (např. při divertikulární chorobě tlustého střeva) nebo o perforace žlučových cest z tlaku konkrementů i z tlaku tuhých břišních drénů. Vzácněji jde o perforace břišních orgánů po tupých úrazech břicha (zranění řídky kola nebo hranou saní, kopnutí do břicha, nárazem na ostrou hranu) a také o spontánní perforace aortálních aneuryzmat u starších nemocných nebo o perforace mimoděložního těhotenství u mladších žen.

Nejčastější příčinou závažného krvácení do horní části trávicího traktu je peptický vřed žaludku a duodena (40 %), varixy jícnu při portální hypertenzi (30 %) a dále žaludeční eroze z různých příčin. Krvácení do dolní části trávicího traktu spíše vzácně vyvo-

lá hemorragický šok a obraz NPB. Příčinou jsou nejčastěji vaskulární anomálie, divertikly, tumory, nespecifické záněty a komplikace po endoskopických výkonech.

#### 4.1.2. KLINICKÝ OBRAZ

Příznaky perforačních břišních příhod jsou částečně shodné s počátky ostatních náhlých příhod břišních. Někdy se od nich odlišují jen rychlostí vzniku anebo tím, že je nepředchází prodromální období, které je pro většinu NPB typické. Perforační příhoda začne většinou silnou a někdy až šokující bolestí, která se brzy rozšíří z místa perforace do celého břicha. Jindy jsou břišní bolesti zpočátku nevýrazné a postupem doby se zhoršují. Nezanedbatelná část perforačních příhod probíhá v počáteční fázi dokonce s příznaky imitujícími jiná onemocnění. Někdy tyto nevýrazné známky perforace mohou i uniknout pozornosti méně zkušeného lékaře a stanou se zřejmými buď až po nějaké době rozvoje onemocnění anebo tehdy, opakuje-li se za čas vyšetření břicha znovu.

Čas bývá často rozhodujícím momentem jak při diagnostice, tak zejména při léčbě perforačních příhod. Nemocní, stížení perforační břišní příhodou, se obvykle zastaví ve své činnosti, snaží se o tělesný klid, v němž se lépe snáší břišní bolest, a zaujímají takové pozice – ať již na lůžku nebo mimo ně – v nichž se minimálně pohybují anebo v nichž se jim nejlépe dýchá (snaží se nechodit, nekašlat, stlačují si břišní stěnu rukama).

Bolest bývá vyvolána výronem trávicí šťávy nebo uvolněním serózního či hnisavého obsahu, ale i krve do peritoneální dutiny. Tento výron způsobí po jisté době lokální zánět, který se buď ohraničí v malé pánvi, anebo se brzy rozšíří na celou peritoneální dutinu. V případě výronu krve (při prasklém mimoděložním těhotenství, při perforaci arteriálního aneuryzmatu) dojde rychle i k výrazné anemii.

Celkové příznaky při akutním krvácení do trávicího traktu nebo mimo něj se odvozují od množství ztracené krve. Projevují se potom různým stupněm posthemorragického šoku.

Ztráta do 500 ml krve se u zdravého člověka prakticky nemusí projevit. Ztráty vyšší nad 10 – 15 % objemu cirkulující krve se subjektivně klinicky manifestují. Lehký šok se projevuje při ztrátě 1000 ml krve: únava, slabost, sklon ke kolapsu, hodnota pulsu nad 100/min.

Ztráty kolem 1500 ml krve již znamenají obvykle středně těžký hemorragický šok se slabostí, studeným pocením, malátností, pocitem žízně, kolapsovými stavy. Objektivně je nápadná bledost nemocného, tachykardie, snížený systolický tlak kolem 90 mm Hg. Větší ztráty než 2000 ml způsobují těžký šok, kdy tlak se stává neměřitelným, puls na periférii nehmatným, tachykardie 140 – 150 pulsů za minutu, objevuje se oligurie a anurie, projevují se zřetelné poruchy vědomí. Ztráty nad 2500 ml jsou bezprostředním ohrožením života těžkým šokem s vysokou mortalitou.

#### 4.2. PŘÍSTUP K PACIENTŮM S PODEZŘENÍM NA NPB

**Anamnéza a fyzikální vyšetření** při podezření na náhlou příhodu břišní jsou popsány podrobně na straně 5 – 7. V případě krvácení do trávicího traktu je velmi významná léková anamnéza, zaměřená cíleně na užívání nesteroidních antiflogistik, antitrombotik včetně kyseliny acetylosalicylové, antikoagu-

lancí nebo kortikoidů a na životosprávu, zejména abusus alkoholu. Pro přístup k nemocnému mohou napomoci údaje z předchorobí, zejména předchozí obtíže, prodělaná vyšetření, zjištěná onemocnění a provedené operace.

Při fyzikálním vyšetření musí praktický lékař zhodnotit celkový stav pacienta inspekci, změřit frekvenci pulzu a zhodnotit jeho kvalitu na periférii, změřit hodnotu krevního tlaku a počet dechů. Pro silné krvácení svědčí bledost kůže a sliznic, studený pot, neklid, úzkost, somnolence, hyperventilace. Tachykardie a hypotenze jsou varovné. Krevní ztrátu podporuje pozitivita ortostatického testu.

Může být obtížné přesvědčit nemocného s perforační příhodou, aby si lehl na záda a zůstal chvíli klidně ležet. Většinou se brání poklepu i palpaci břicha, které mu působí bolest. Pozorujeme-li břišní stěnu, vidíme často, že je stažená a že se při hlubokém dýchání méně pohybuje. Tak je tomu ale jen do té doby, než zase paradoxně povolí. Poklep i palpaci bývají bolestivé v počátku onemocnění nad místem perforace a v jejím nejbližším okolí, později po celém břiše. Brzy po perforaci dojde k reflexnímu stažení břišní stěny (défense musculaire), což je známka patognomonická pro peritonitidu. Pozor na trénované sportovce, kteří mají tuhou břišní stěnu i normálně!

Vyšetření per rectum a zhodnocení charakteru stolice je nezbytné.

Zjistíme-li známky peritoneálního dráždění v spojení s bolestí, nauseou, zvracením, event. s bledostí kůže a sliznic, musíme pacienta urychleně odeslat do chirurgické ústavní péče.

V některých případech závažného bezpříznakového krvácení do trávicího traktu, např. u starších osob, nemusí být nálezy při fyzikálním vyšetření břicha vyznačené.

#### 4.2.1. POMOCNÁ VYŠETŘENÍ

Praktický lékař by se neměl v těchto situacích zdržovat prováděním pomocných vyšetření a odesláním pacienta na zpřesňující vyšetření (např. na rtg břicha a plic, na sonografii a vyšetřováním sérových amy-láz). Vhodné je provedení chemismu moči, event. krevního obrazu nebo leukocytů. Pojme-li podezření, že by se o perforační břišní příhodu mohlo jednat, měl by co nejdříve odeslat nemocného do ústavní péče chirurgické nebo gynekologické. Všechna ostatní vyšetření, která zde byla vzpomenu-ta, jsou sice rovněž potřebná, ale mohou se využít až po vyšetření chirurgem, na němž leží odpovědnost, aby perforační příhodu buď potvrdil, anebo vyloučil. Někdy je nutné po určitou dobu nemocného nejprve sledovat (nejlépe na expektačním chirurgickém lůžku). Zaznamenání naměřených vitálních hodnot, právě tak jako správně odebraná anamnéza s přesnými časovými údaji je potřebná jak pro vlastní, tak i pro předávanou dokumentaci.

#### 4.2.2. DIFERENCIÁLNÍ DIAGNOSTIKA

U krvácení nemusí být vyznačeny známky šoku hned v první fázi krvácení. Palpační nálezy na břiše může být normální. Příčiny krvácení z horní části trávicího traktu nejlépe vysvětlí endoskopie. Krvácení z nižších partií trávicího traktu přináší diferenciálně diagnostické obtíže. Příčinu perforačních příhod vysvětlí laparotomie.

#### 4.2.3. LÉČBA

U krvácivé nebo perforační příhody s alterací celkového stavu je prvním opatřením přivolání rychlé záchranné služby a zajištění transportu na specializované pracoviště. Tímto je chirurgie nebo JIP s možností urgentní endoskopie v případě krvácení do trávicího traktu. U pacienta v hemorrhagickém šoku je v přednemocniční péči indikováno zajištění žilního přístupu a podání náhradních roztoků, případně další léčba na podporu oběhu. Podání injekčního analgetika je třeba dokumentovat dávkou i časem podání. Měl by být užit jen krátkodobě působící nebo slabší preparát, aby nezastřel známky peritonitidy a tím neprodloužil předoperační diagnostické váhání. Opiáty ani spasmolytika by se neměla podávat dříve, než je rozhodnuto o definitivním léčení. Rozpoznání NPB perforační se až na výjimky léčí operačně. K výjimkám patří perforace drobných ovariálních cyst (po gynekologickém vyšetření), stavy řešitelné endoskopicky a tzv. kryté perforace gastroduodenálního vředu nebo drobných divertikulů na tlustém střevě, které se sice projeví klinickými známkami podrážděného peritonea, ale ty zase brzy po konzervativním léčení ustoupí, takže nedojde k rozvoji difúzní peritonitidy. Rozlišit krytou perforaci od volné perforace do dutiny břišní je často obtížné a mělo by zůstat vyhrazeno pouze chirurgům. Podstatou chirurgického výkonu je někdy laparoskopie s ošetřením perforace, ale daleko častěji laparotomie s vyhledáním perforace a s vyřešením patologického nálezu podle stavu pacienta a podle stadia jeho choroby. Výplach dutiny břišní je samozřejmostí. Někdy je při příhodných anatomických poměrech možná resekce či amputace perforovaného orgánu, jindy se musí chirurg spokojit jen s výkonem paliativním. U velkých břišních krvácení je samozřejmostí podání krevní transfuze a před – i pooperační infúzní léčba. O použití antibiotik a kardiotonik rozhodnou ústavní lékaři.

#### 4.2.4. PREVENCE

Prevenčí perforačních příhod je důsledná diagnostika a léčba zánětlivých břišních onemocnění a NPB. Z hlediska prevence závažných gastrointestinálních komplikací při užívání nesteroidních antiflogistik a kyseliny acetylosalicylové byly identifikovány rizikové faktory, v přítomnosti kterých jsou u ohrožených osob doporučovány méně rizikové skupiny léků a zejména profylaxe inhibitory protonové pumpy.

#### 4.3. PROGNÓZA A POSUDKOVÉ ASPEKTY

Perforační NPB mohou mít obdobně závažnou prognózu jako příhody zánětlivé. Bohužel ale řada perforačních příhod bývá v primární péči pozdě rozpoznána a to zhoršuje vyhlídky na jejich úspěšně vyléčení. Jsou-li však rozpoznány včas a jsou-li i adekvátně léčeny, mají prognózu dobrou. Příznivější prognóza bývá u perforací horní části trávicí trubice a u perforovaných serózních cyst, horší je u perforací apendixu, tlustého střeva a břišních abscesů. Z hemorrhagických příhod je lepší prognóza u prasklého mimoděložního těhotenství a daleko horší u ruptur aortálních aneurysmat. Úmrtnost perforací gastroduodenálních vředů je asi 1 – 2 %, smrtnost perforované apendicitidy 2 – 3 % a smrtnost perforací tlustého střeva může kolísat od 10 – 80 %. Vždy záleží na věku postiženého, na jeho tělesné kondici, na včasnosti rozpoznání i na povaze patologického

nálezu a na způsobu primárního operačního ošetření. Mladí jedinci mají vždy velkou naději na úplné a brzké uzdravení, zatímco starší a polymorbidní osoby jsou v tomto směru značně handicapovány. Pracovní neschopnost se u lidí v produktivním věku pohybuje od 4 týdnů (např. u perforovaného mimoděložního těhotenství nebo perforací gastroduodenálních) do 3 měsíců, u komplikovanějších případů s hnisavou peritonitidou (perforace apendixu, mezikličkového abscesu, tlustého střeva) až po úplnou invaliditu (např. u perforovaných nádorů, aortálního aneurysmatu a pancreatických abscesů s následnou insulární insuficiencí).

#### 4.4. DOPORUČENÁ LITERATURA

1. Černý J.: *Špeciálna chirurgia, chirurgia tráviacej rúry, 1. díl; Osveta, Martin, 1996, 2. vydání, 497 s., ISBN 80 – 88824 – 26 – 5*
2. Hájek M., Hájková H.: *Náhlé příhody břišní u dětí a dospělých; Triton, Praha, 1998, 68 s., ISBN 80 – 85875 – 78 – 0*
3. Hájek, M., Hájková H.: *Náhlé příhody břišní perforační, Doporučené postupy pro praktické lékaře České lékařské společnosti JEP, www. cls. cz/dp*
4. Havlíček, K.: *Krvácení do horní části GIT, Doporučené postupy pro praktické lékaře České lékařské společnosti JEP, www. cls. cz/dp*
5. Sákra, L., Havlíček, K.: *Krvácení do dolní části GIT, Doporučené postupy pro praktické lékaře České lékařské společnosti JEP, www. cls. cz/dp*
6. Mc Latchie G. R.: *Oxford Handbook of Clinical Surgery; Oxford Med. Publis., Oxford, New York, Tokyo, 1997, 902 s., ISBN 0 – 19261 – 710 – 9*

## 5. NÁHLÉ PŘÍHODY BŘIŠNÍ GYNEKOLOGICKÉHO PŮVODU

### 5.1. CHARAKTERISTIKA A VYMEZENÍ NPB GYNEKOLOGICKÉHO PŮVODU

Gynekologické náhlé příhody břišní tvoří heterogenní skupinu stavů, které jsou poměrně častou příčinou syndromu akutní bolesti v pánvi či podbříšku. Jsou významné zejména v diferenciálně diagnostickém algoritmu NPB. Některé z typických gynekologických akutních stavů představují též bezprostřední ohrožení života ženy.

#### 5.1.1. BOLEST A VNITŘNÍ RODIDLA

Děloha, děložní hrdlo a adnexa jsou inervována sympatickými vlákny segmentu Th 10 – L 1 podobně jako distální ileum, colon sigmoidem a rektum. Vzhledem k tomu je obtížné původ viscerální bolesti odlišit. Často je provázena nauseou, zvracením, neklidem a pocením. Lokalizována bývá do jednoho či obou podbříšků nebo za sponu. Může se šířit do křížové krajiny či rekta. Bolest při dosednutí svědčí o přítomnosti volné tekutiny či krve v Douglasově prostoru. V souvislosti s patologickými stavy vnitřních rodidel se setkáváme s viscerálním i somatickým typem bolesti. Viscerální bolest střední intenzity (tupá, bolestivost v oblasti postiženého orgánu) je typická pro hluboký pánevní zánět, dysmenorrheu, sekundární změny děložních leiomyomů a endometriosu. Těžká viscerální bolest (obtížně lokalizovatelná, nonperitoneální bolest, zvracení, bledost, neklid) nastává při torzi adnex, ovariálních tumorů, vzácně u pedunkulujícího leiomyomu. Progredující viscerální bolest může prová-



zet pánevní záněť či vyvíjející se subtorzi – torzi adnex či ovariálního tumoru. Náhlá somatická bolest provází rupturu a krvácení při ektopické graviditě, krvácení při ruptuře folikulární či korpusluteální cysty.

## 5.2. PŘÍSTUP K PACIENTŮM S PODEZŘENÍM NA GYNEKOLOGICKOU NPB

### 5.2.1. KDY MYSLÍME NA NPB

#### GYNEKOLOGICKÉHO PŮVODU?

Každá náhle vzniklá bolest břicha, zejména v podbřišku, lokalizovaná či šířící se do křížové krajiny, dolních končetin či zevních rodidel, nebo konečníku u ženy může být způsobena onemocněním vnitřních rodidel. Komplexní **anamnéza** by měla být zaměřena vždy i na údaje týkající se gynekologické anamnézy: věk menarche, charakteristika menstruačního cyklu včetně nepravidelností, anamnestické gravidity a jejich patologie. Gravidita ukončená spontánním potratem či umělým ukončením těhotenství v anamnéze několika měsíců nevylučuje diagnózu ektopické gravidity a může signalizovat některou z forem patologií trofoblastu. Pátráme po gynekologických chorobách v anamnéze a dotážíme se na poslední gynekologické vyšetření a jeho výsledek. Velmi důležitý je údaj o používání kontracepce. Anamnestické údaje gynekologických operací, zejména operačních zákroků v malé pánvi, léčená neplodnost či absolvování metod asistované reprodukce jsou důležité pro diagnózu nejčastější NPB gynekologického původu – ektopické gravidity. Ektopická gravidita je i v současnosti komplikací s možnými fatálními důsledky. U každé ženy ve fertilním věku s náhle vzniklými bolestmi v podbřišku je třeba vyloučit těhotenství. V případě pozitivního testu na graviditu je pacientka doporučena k odbornému gynekologickému vyšetření, které se zaměří na diferenciální diagnostiku poruch časné gravidity.

Při **fyzikálním vyšetření** je třeba zaměřit se v první řadě na obecné známky šoku. Dále pátráme po příznacích peritoneálního dráždění, které jsou typické pro významné hemoperitoneum, či vede k podezření na zánětlivou NPB. Rektální vyšetření s bolestivostí dělohy či bolestivými pohyby děložním hrdlem vede opět k podezření na gynekologickou NPB.

Velmi přínosnou **pomocnou metodou** je ultrasonografické vyšetření pánve. Je-li dostupné, zaměříme se zejména na diagnostiku gravidity, přítomnost volné tekutiny v Douglasově prostoru a patologický nálezy v oblasti děložních adnex (cysty, tumor). Každé podezření na gynekologickou NPB je důvodem k odeslání k odbornému gynekologickému vyšetření při adekvátním zajištění transportu pacientky.

### 5.2.2. DIFERENCIÁLNÍ DIAGNOSTIKA AKUTNÍ PÁNEVNÍ BOLESTI

Při diferenciální diagnostice bolestí v podbřišku u ženy je třeba zodpovědět 3 základní otázky:

- S jakým typem bolesti jsme konfrontováni?
- Je pacientka gravidní?
- Jaká negynekologická příčina bolesti přichází v úvahu?

### 5.2.3. EKTOPICKÁ GRAVIDITA

Ektopická gravidita je stav kdy plodové vejce niduje mimo dutinu děložní. Představuje zhruba 3 % všech gravidit a jeho incidence stále narůstá. V České republice je hlášeno každoročně kolem 1400 přípa-

dů. Ektopická gravidita se 6 % podílí na mateřské úmrtnosti a představuje hlavní příčinu mateřských úmrtí v prvním trimestru. Neustálé zvyšování výskytu ektopické gravidity lze chápat v souvislosti s narůstající incidencí sexuálně přenosných chorob a pánevního zánětu a léčby neplodnosti. Nejčastější formou ektopické gravidity je gravidita tubární s nidací konceptu ve vejcovodu, která představuje 98 % všech případů. Další formy ektopické gravidity, jako je ovariální, cervikální, abdominální a intramurální (nidace v jizvě po císařském řezu) jsou velmi vzácné. Rizikovými faktory ektopické gravidity jsou anamnestická pánevní zánětlivá onemocnění, ektopická gravidita v anamnéze, těhotenství při nitroděložním tělísku, těhotenství dosažené metodou asistované reprodukce, předchozí pánevní chirurgie, kouření cigaret a vyšší věk ženy. Intaktní ektopická gravidita může být zcela asymptomatická, nebo je provázena bolestmi v podbřišku v důsledku distenze vejcovodu. Typická trias (sekundární amenorea, krvácení z rodidel a bolesti v podbřišku) se objevuje pouze u 50 % případů. Rupturu ektopické gravidity provází bolest v důsledku iritace peritonea. Typický je tlak na konečník, bolest při dosednutí, známky hypovolemie – synkopa, závrať, ortostatický kolaps. Při vyšetření břicha zjistíme zejména bolestivost a defenze v dolních kvadrantech břicha. Velké hemoperitoneum se projeví vzduchováním břicha, akcentací peritoneálních příznaků a obleněním peristaltiky střevní. Pánevním vyšetřením zjistíme bolestivost pohyby děložním hrdlem, bolestivost při palpaci Douglasova prostoru a děložního okolí s maximem na straně tubární gravidity.

Diagnostika vychází ze stanovení humánního choriového gonadotropinu v moči či séru, ultrasonografického vyšetření pánve a laparoskopie. Z nescifických vyšetřovacích metod je to stanovení krevního obrazu. Pokles koncentrace hemoglobinu a hematokritu nastává až při významné krevní ztrátě, může být přítomna leukocytosa. Rychlý diagnostický test HCG v moči stanoví graviditu se spolehlivostí 99 % a citlivostí 20 IU.

Úkolem praktického lékaře v diagnostice ektopické gravidity je stanovení diagnózy na základě anamnézy, typické symptomatologie, stanovení pozitivního těhotenského testu a nálezu na břiše a pánvi. Takto vyšetřená pacientka je odeslána s náležitým poučením na specializované gynekologické pracoviště k definitivní diagnóze a léčbě stavu.

### 5.2.4. ADNEXÁLNÍ BOLEST

#### Corpus luteum hemoragicum

Ovariální cysty se vyskytují přibližně u 15 % žen ve fertilním věku. Obvykle jsou asymptomatické, ve výjimečných případech se mohou stát příčinou akutního syndromu pánevní bolesti.

Corpus luteum haemorrhagicum představuje akutní bolestivý syndrom v důsledku krvácení do žlutého tělíska a distenze ovaria v důsledku hematomu. Ruptura hemoragického žlutého tělíska vede k rozvoji hemoperitonea (Halbanův syndrom), které může ve vzácných případech vést k hemoragickému šoku. Klinický obraz hemoperitonea je obdobný jako při krvácení při ruptuře ektopické gravidity. K ruptuře cysty žlutého tělíska dochází často při mechanickém insultu, např. při pohlavním styku. Tato typická gynekologická příhoda se objevuje v luteální fázi cyklu. V tomto smyslu je důležité zaměřit se na zjiš-

tění fáze cyklu, ve které bolesti nastávají. Informace o používání hormonální kontracepce (vylučuje krvácení ze žlutého tělíska) a diagnostiku gravidity (ektopická gravidita, potrat).

Klinické příznaky se odvíjí od množství krve v dutině břišní a rychlosti rozvoje krvácení. Vedoucím klinickým příznakem je bolest v podbříšku, zpočátku bývá unilaterální, v průběhu dalšího vývoje difusní. Náplň Douglasova prostoru se projeví bolestmi při dosednutí a tlakem na konečník. S množstvím extravazátu se rozvíjí další obecné příznaky hemoperitonea: vzednutí břicha, oblenění peristaltiky střevní. Nález na břiše se mění s množstvím krve v dutině břišní a je obdobný jako u hemoperitonea při ektopické graviditě. Podobný je i nález při vaginálním či rektálním vyšetření, bolestivost při palpaci Douglasova prostoru a bolestivé pohyby děložním hrdlem. Pro významné hemoperitoneum jsou příznačné peritoneální příznaky a známky hypovolemie.

Ultrasonografické vyšetření zjistí přítomnost volné tekutiny v dutině břišní. Ektopickou graviditu odliší negativní těhotenský test. V krevním obrazu prokazujeme obvykle leukocytózu, pokles koncentrace hemoglobinu a hematokritu nastává při větších krevních ztrátách. Podobně jako v případech ektopické gravidity je každé podezření na hemoperitoneum indikací k vyšetření gynekologem, který zajistí další léčbu. Ruptura hemoragického žlutého tělíska (cysta žlutého tělíska) s významným krvácením je indikací k laparoskopii, která jednak potvrdí diagnózu, dále pak ve většině případů umožní i léčbu. Terapie spočívá v exstirpaci žlutého tělíska se zajištěním hemostázy koagulací či suturou defektu ovaria.

### **Pánevní zánětlivé onemocnění**

#### **Tubeovariální absces**

Tubeovariální absces je nejzávažnější formou pánevního zánětlivého onemocnění, které patří mezi sexuálně přenosná onemocnění. Obvykle je provázen zánětem pánevní pobříšnice a může vést k rozvoji difuzní peritonitis. Pánevní zánětlivé onemocnění postihuje 11 % žen ve fertilním věku. Jedná se o bakteriální infekční onemocnění. Nejvýznamnějším etiologickým faktorem je *Neisseria gonorrhoea* a *Chlamydia trachomatis*. Pánevní zánětlivé onemocnění je typické pro ženy ve fertilním věku, má souvislost s pohlavním stykem a promiskuitou. Rizikovým faktorem je používání nitroděložní kontracepce a operační či diagnostické zákroky v dutině děložní. K základním klinickým příznakům pánevního zánětu patří bolest v podbříšku, často s návazností na menstruační krvácení, vaginální výtok, nepravidelné krvácení z rodidel, subfebrilie či febrilie. Minimální diagnostické kritérium zahrnuje trias: bolest v podbříšku, bolestivost při palpaci adnex a bolestivost při pohybech děložním hrdlem v kombinaci s alespoň s jedním níže uvedeným příznakem (chlamydiová infekce či gonorrhoea, febrilie nad 38 °C, leukocytosa, purulentní výpotek v Douglasově prostoru, příznaky pelvického abscesu na sonografickém vyšetření, anamnestický kontakt s osobou léčenou pro gonorrhoeu či chlamydiovou infekci). Typickou je pozitivita nespecifických markerů zánětu (FW, CRP, interleukin, leukocytóza). Přítomnost pelvického abscesu jako těžké formy pánevního zánětlivého onemocnění je provázena akcentovanými projevy pánevního zánětu. Častá je souvislost s nitro-

děložním tělískem. Onemocnění začíná obvykle v návaznosti na menses, nápadné jsou febrilie, bolesti v podbříšku, bolest při dosednutí, nausea, zvracení. Zástava plynů a stolice jsou již příznaky rozvoje zánětu pobříšnice.

Při vyšetření břicha je patrná bolestivost při palpaci v podbříšcích, s progresí onemocnění peritoneální příznaky. Při vaginálním vyšetření či vyšetření per rektum je patrná bolestivost při palpaci dělohy a pohyby děložním hrdlem. Přínosné je ultrazvukové vyšetření, které prokáže ohraničenou tekutinovou kolekci v oblasti adnex, případně volnou tekutinu v dutině břišní. Může prokázat též známky paralytického ileu. Podezření na tuboovariální absces s pelveoperitonitidou či difuzní peritonitidou je indikací k odeslání na specializované gynekologické vyšetření. Léčba tuboovariálního abscesu je komplexní, zahrnující podání efektivních širokospektrých antibiotik a operační intervenci, při které je zánětlivé ložisko eliminováno.

#### **Torze adnex**

Ovariální anebo adnexální torze se objevuje obvykle u zvětšeného ovaria cystou či tumorem. Nejčastější příčinou torze je koetánní teratom (dermoidální cysta) ovaria. Obvykle dochází k torzi adnex – vaječnicku i vejcovodu, která vede k okluzi ovariálních žil a později i ovariální tepny v ligamentum suspensorium ovarii. Výsledkem je hemoragická infarzace adnex a později i jejich nekróza.

Stav je pravidelně provázen náhle vzniklými bolestmi v podbříšku na straně postižených adnex. Obvyklá je i nausea a zvracení. Anamnesticky mohou být obdobně, episodické, méně vyjádřené obtíže, které jsou způsobeny subtorsí adnex, která může torzi předcházet. Není-li stav řešen a nastane-li nekróza adnex, bolesti se zmírňují a mohou se objevit subfebrilie či febrilie.

Klinickým vyšetřením lze prokázat bolestivost při palpaci břišní stěny. Rektální a vaginální vyšetření prokáže bolestivé děložní okolí, tumor adnex někdy není pro extrémní bolestivost a napínání břišní stěny patrný.

Z laboratorních vyšetření je v akutní fázi torze leukocytóza, později i pozitivita nespecifických markerů zánětu (CRP, FW, interleukin). Ultrasonografické vyšetření prokáže tumor adnex, může být patrná též přítomnost volné tekutiny v dutině břišní. Diagnóza je potvrzena laparoskopickým vyšetřením, které obvykle umožní i léčbu stavu. Je-li torze zjištěna a operována včas, lze stav vyřešit detorsí adnex, při rozvoji nekrózy je třeba adnexa exstirpovat. Podobný průběh může mít vzácná torze pedunkulujícího leiomyomu.

### **5.3. ZÁVĚR**

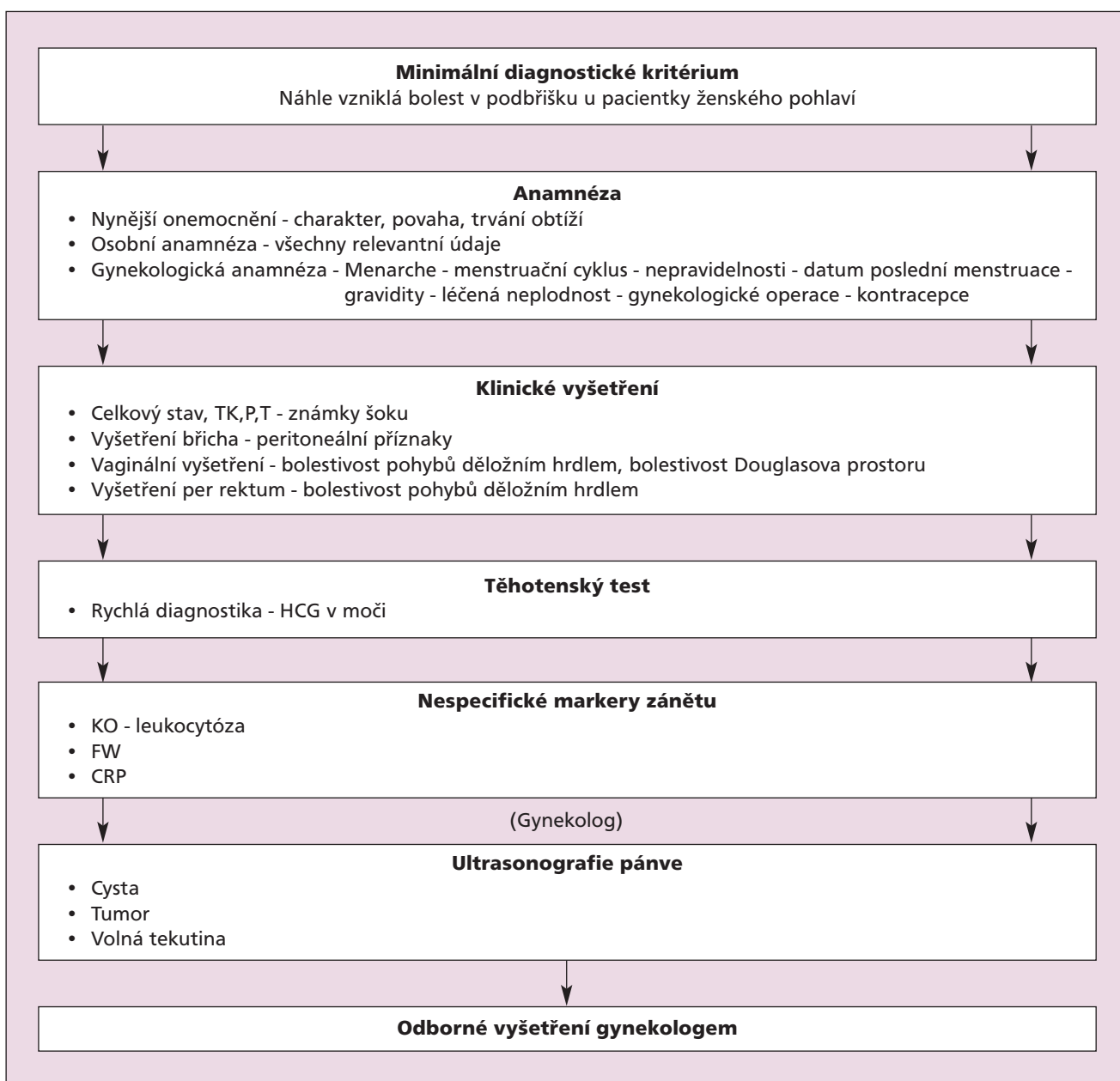
V procesu diferenciální diagnózy NPB u ženy představují patologické stavy vnitřních rodidel významnou skupinu. Praktický lékař se znalostí patofyziologie a klinických příznaků a aplikací rychlé, efektivní diagnostiky vysloví podezření na náhlou příhodu břišní gynekologického původu. V tomto případě zajistí následnou diagnostiku a léčbu na specializovaném pracovišti. Při zjištění šokového stavu zajistí náležitě pacientku k transportu na specializované pracoviště. Úloha praktického lékaře v diagnosticko – terapeutickém procesu gynekologických NPB spočívá v kvalifikovaném zhodnocení stavu a zajištění další specializované péče, která je předpokladem včasné kauzální léčby.



## 5.4. DOPORUČENÁ LITERATURA

- Hájek, M., Hájková, H.: *Náhlé příhody bříšní u dětí a dospělých*, Triton, 1998
- Holub, Z.: *Kazuistiky z gynekologie a porodnictví*, Galén, 2002
- Čepický, P., Kurzová, H.: *Gynekologie a porodnictví v ordinaci praktického lékaře, Postgraduální učebnice gynekologie a porodnictví pro praktické lékaře, Univerzita Karlova v Praze, 2003*
- Braen, G., Krause, R. S.: *Ectopic Pregnancy. In Harwood – Nuss, A., Wolfson, A. B., Linden, C. H. et al. The Clinical Practice of Emergency Medicine. Lippincott Williams & Wilkins Publishers, 2001, p. 80 – 424.*
- Jolin, J. A., Rapkin, A.: *Pelvic Pain And Dysmenorrhea. In Berek, J. S. Novak's Gynecology. Lippincott Williams & Wilkins, Baltimore, 2002, P. 22 – 24.*
- Kapoor, D., Ghoniem, G. M.: *Gynecologic Pain.* © Copyright 2005, Emedicine. Com, Inc., Wwww. Emedicine. Com
- Morrison, L., Spence, J.: *Vaginal Bleeding And Pelvic Pain In The Nonpregnant Patient. In Tintinalli, J., Gabor, D., Kelen, J., Stapczynski, J. Emergency Medicine: A Comprehensive Study Guide. By McGraw – Hill Professional, 2003, P. 106 – 313.*
- Stamos, M. J.: *Acute Abdomen In Bongard, F. S., Sue, D. Y. Current Critical Care Diagnosis & Treatment. McGraw, Hill/Appleton & Lange, 2002, P. 323 – 400.*
- Citterbart, Karel et al: *Gynekologie, Praha, Karolinum – Galén 2004, 300 s.*

## Schema 2: Gynekologické náhlé příhody bříšní





## POZNÁMKY

## POZNÁMKY



## POZNÁMKY

Tisk podpořen společností  
**ZENTIVA**

Doporučený postup byl vytvořen s podporou nadačního fondu Praktik

NADAČNÍ FOND  
PRAKTIK

**Společnost všeobecného lékařství ČLS JEP**  
**Centrum doporučených postupů pro praktické lékaře**

U Hranic 16, 100 00 Praha 10

e-mail: [svl@cls.cz](mailto:svl@cls.cz)

<http://www.svl.cz>

ISBN: 80-86998-07-X

ISBN 80-86998-07-X

