

Chronická žilová nedostatočnosť: Pohľad cievneho chirurga

Prof. MUDr. Vladimír Šefránek, PhD.

***Prednosta Kliniky cievnej chirurgie NÚSCH, a.s.
Bratislava***

Prezident Spoločnosti cievnej chirurgie

POČÚVAJ
SVOJE NOHY

kým nie je neskoro



Možnosti liečenia žilových ochorení a chronickej žilovej nedostatočnosti

- **Konzervatívna liečba:**
 - Úprava životosprávy, kompresívna liečba, medikamentózna liečba, skleroterapia, vhodné telesné aktivity.
 - **Postačuje vo vysokom percente pacientov s CHVO.**
- *V menšom percente pacientov, u ktorých sa nedajú zvládnuť príznaky a prejavy CHVI je potrebná **chirurgická liečba***

POČÚVAJ
SVOJE NOHY

kým nie je neskoro

SKLEROTERAPIA

- Je minimálne invazívnou metódou eliminácie varixov.
- Aplikácia látky vyvolávajúcej zápalové zmeny vnútornej výstelky žily; spolu s vonkajšou kompresiou - k zániku žily.
- Indikácia: kozmetické varixy, venektázie, spiders-metličky,
- Ako doplňujúci výkon po operáciách varixov.
- Metóda má svoje kontraindikácie-treba poznať (dnes nekritická aplikácia !!!). Závažné varixy s refluxom a CHVI majú veľmi vysoké % recidív.
- Metodika penovej skleroterapie s UZ navádzaním – perspektívna.

POČÚVAJ
SVOJE NOHY

kým nie je neskoro



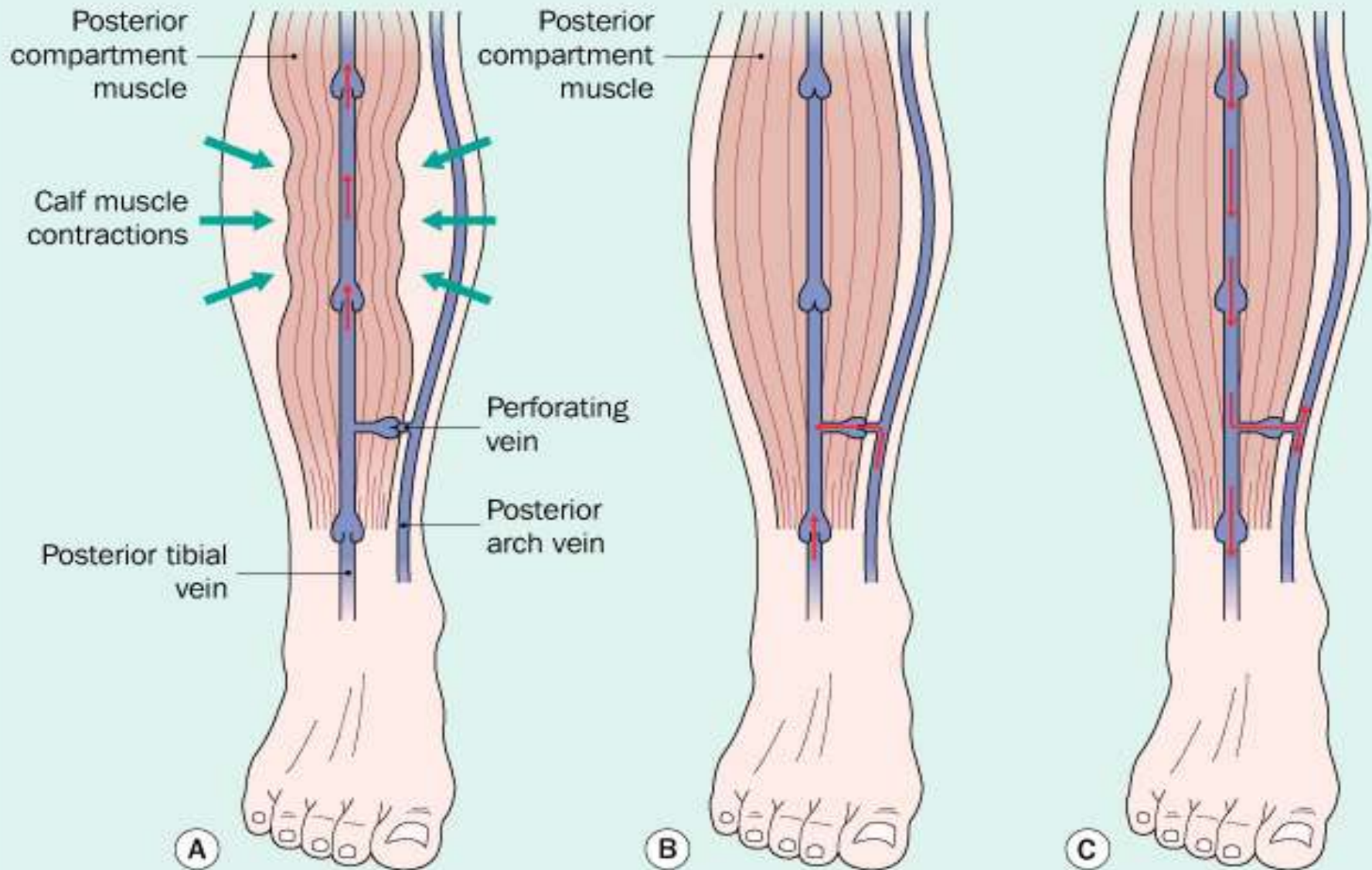


POČÚVAJ SVOJE NOHY

kým nie je neskoro



Action of the calf muscle pump



MOŽNOSTI CHIRURGICKEJ LIEČBY

Operácia varixov

- *Klasická operácia –
podväz VSM v slabine*
- *Odstránenie
nefunkčného kmeňa
VSM*
- *Lokálne odstránenie
varixov*

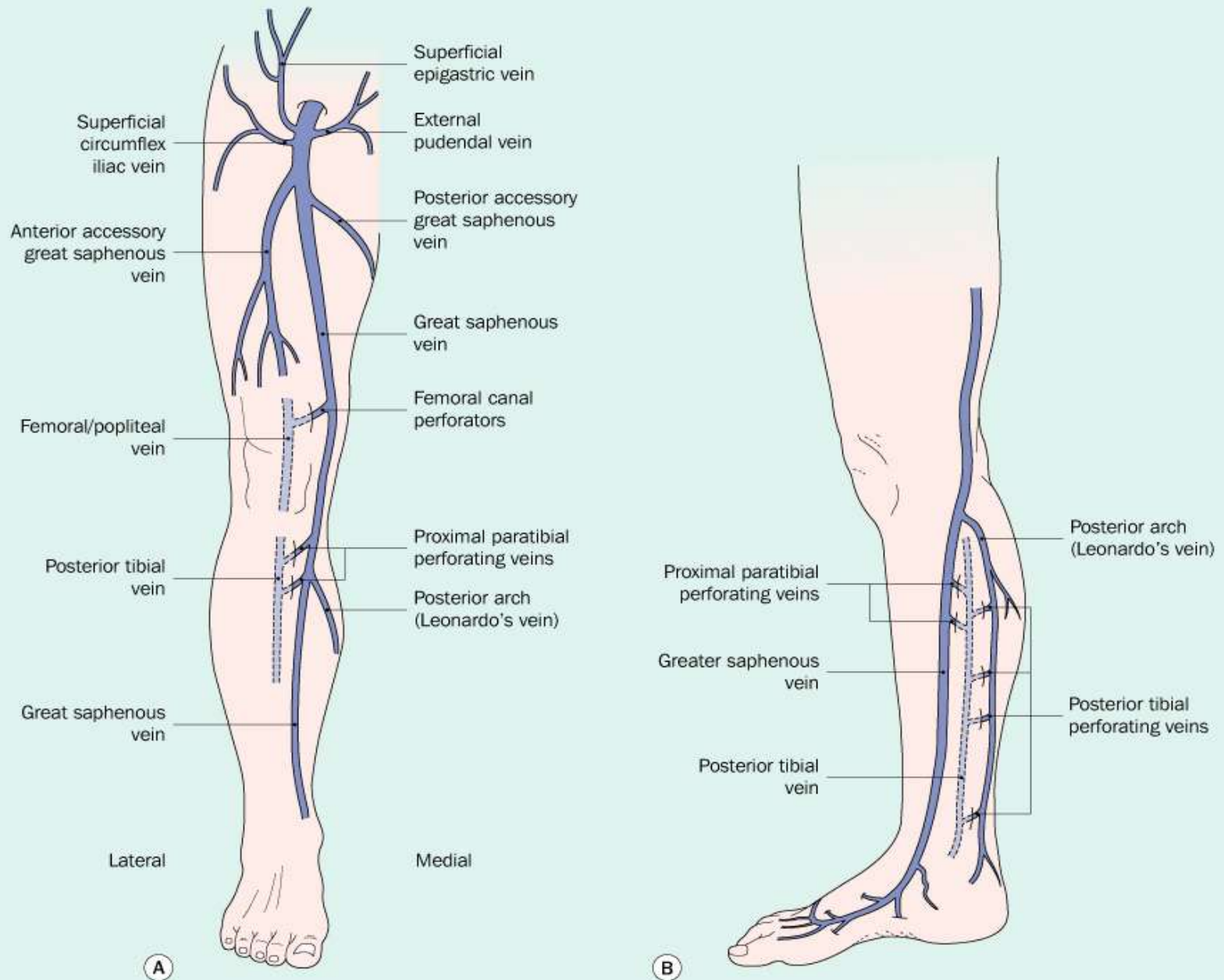
Iné typy operácií

- *Laserová alebo
rádiofrekvenčná ablácia
VSM*
- *Operácie spojiek medzi
hĺbkovým a
povrchovým systémom*
- *Operácie pre zlyhávanie
HVS*

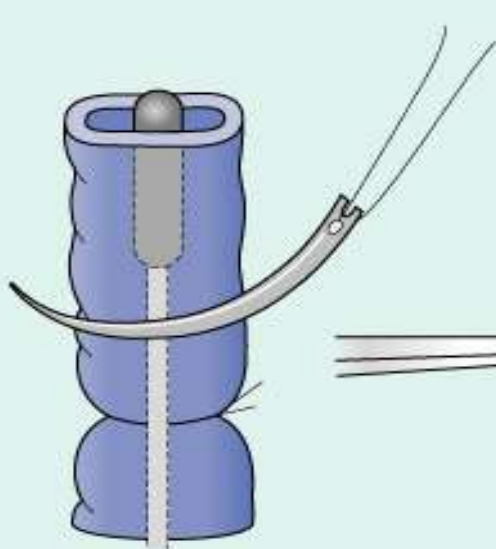
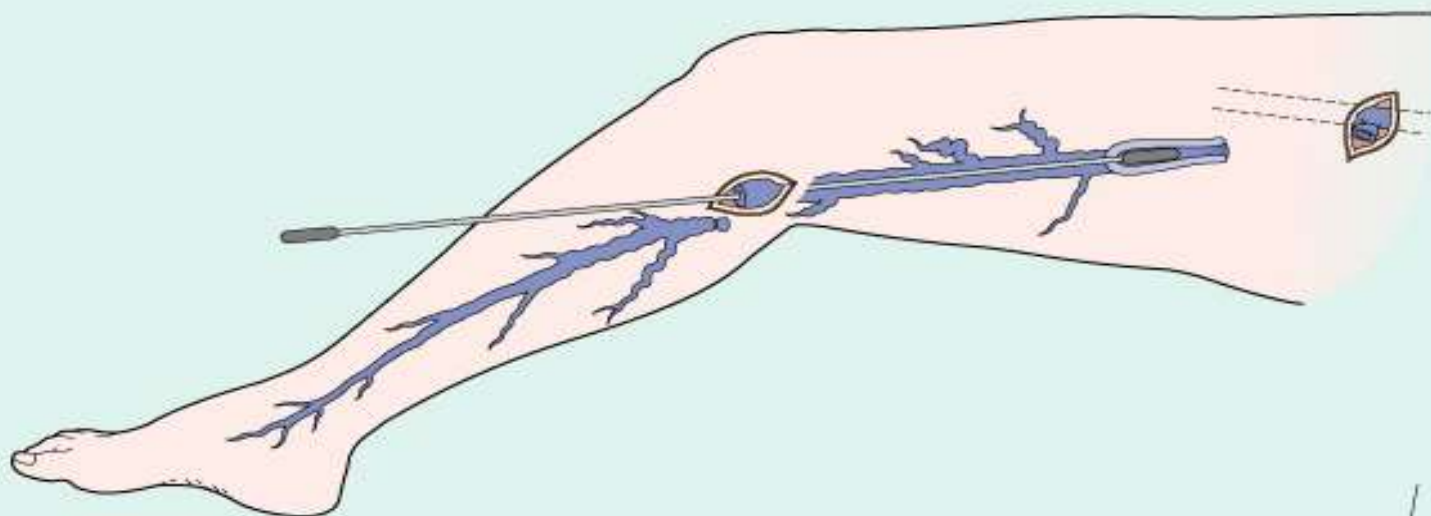
POČÚVAJ
SVOJE NOHY

kým nie je neskoro

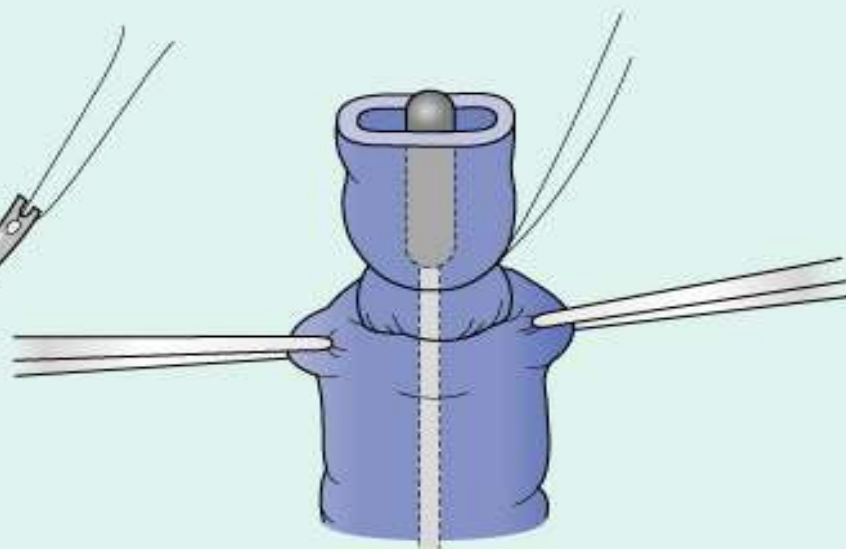
Anatomy of the superficial veins of the lower extremity



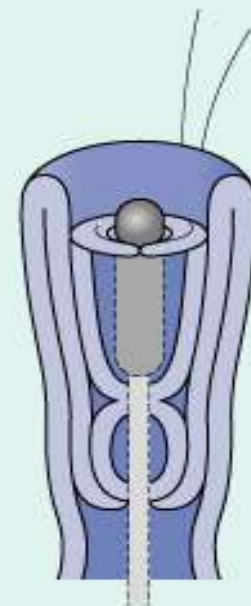
Inversion stripping of great saphenous vein



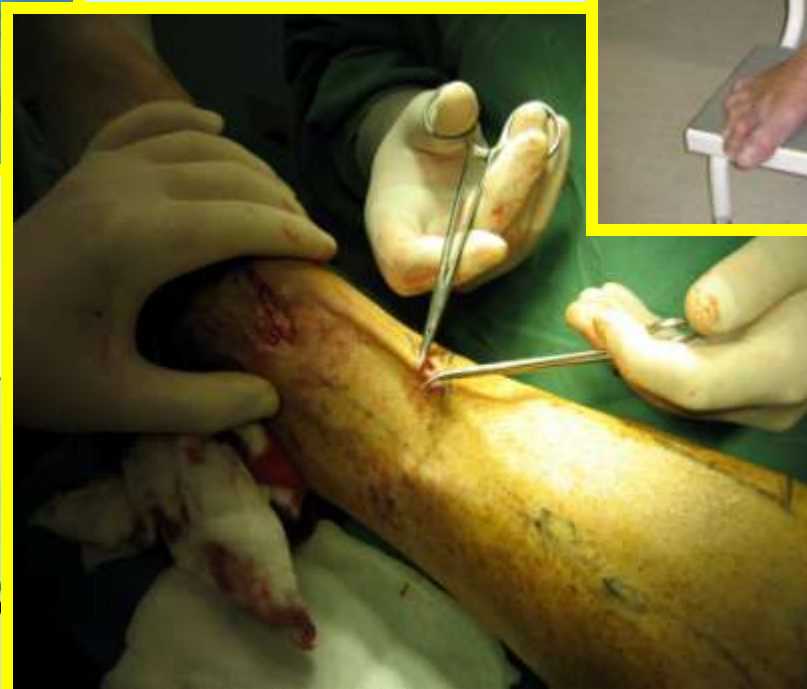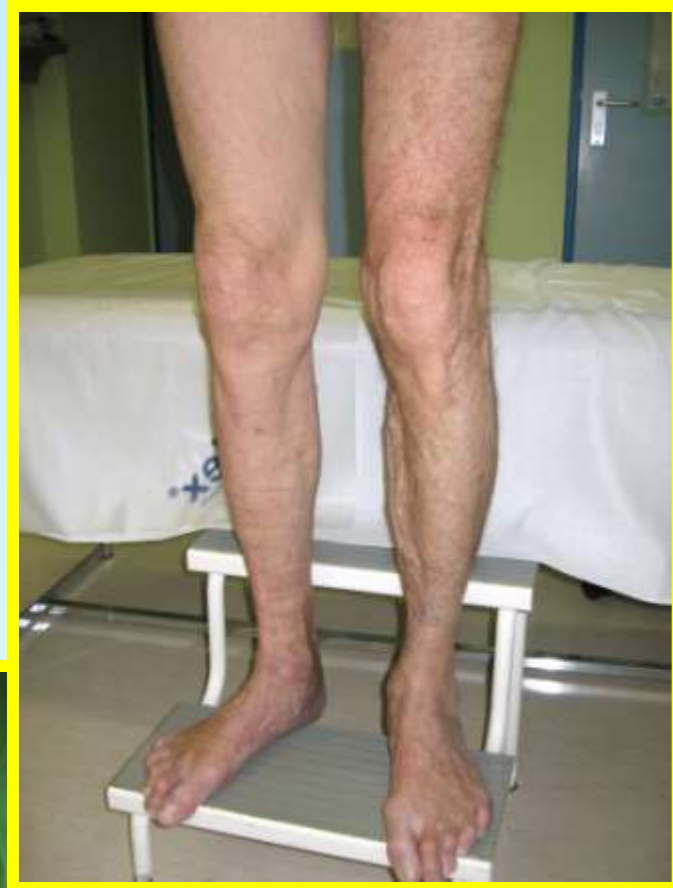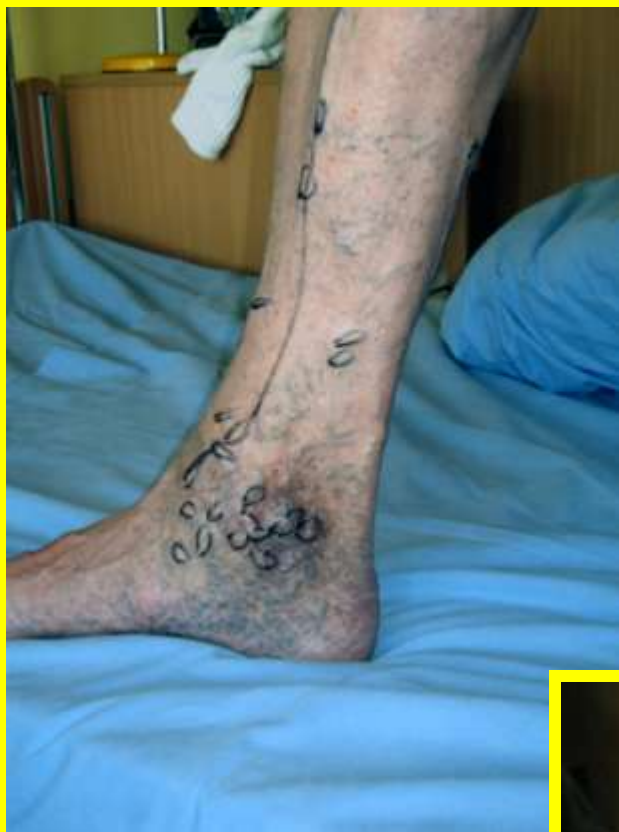GSV ligated and transfixed



Vein is inverted into the vein

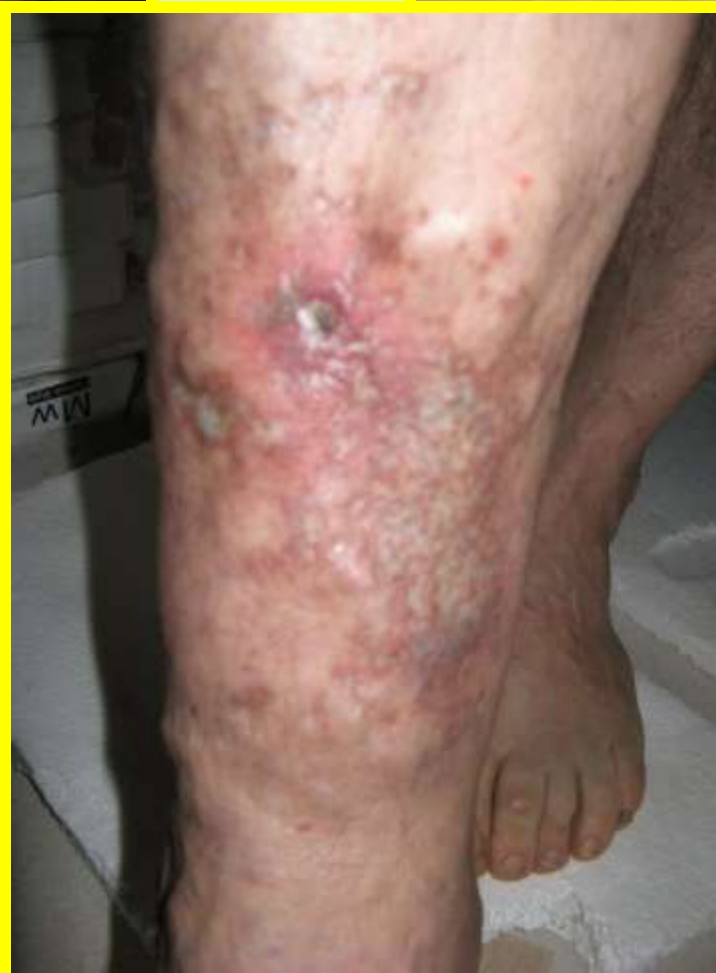
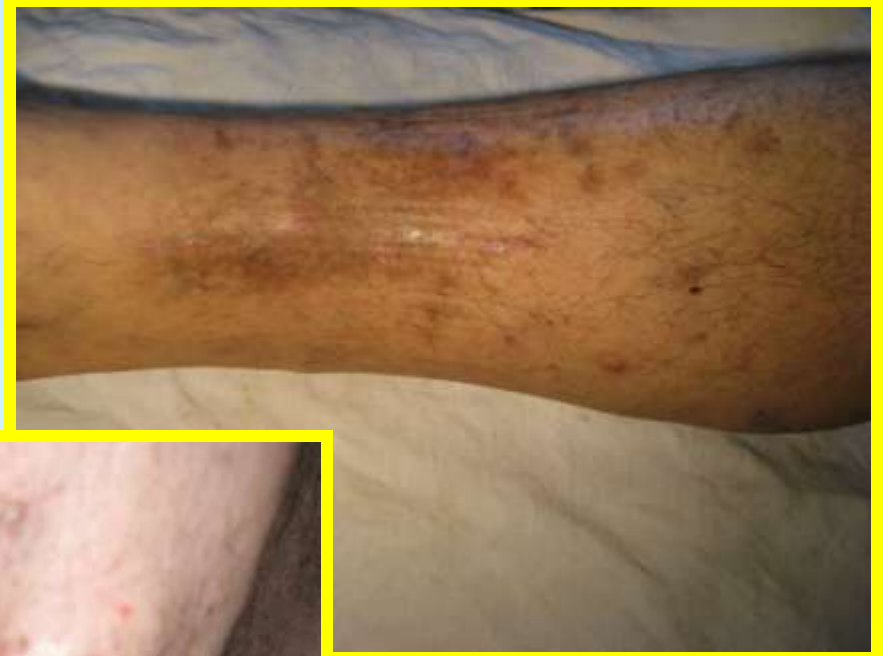
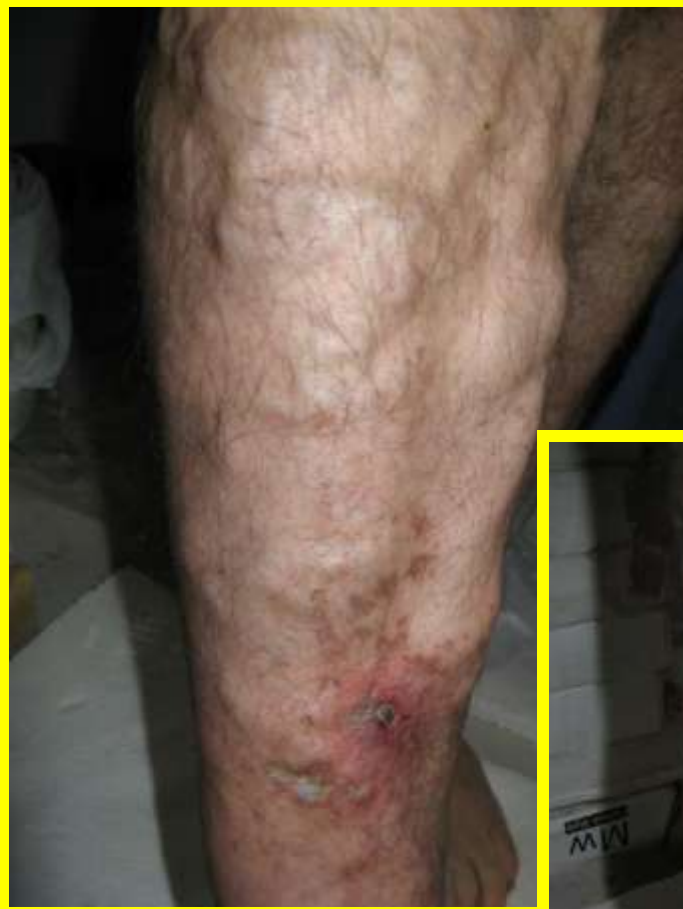Vein is stripped



POČÚVAJ
SVOJE NOHY

kým nie je neskoro

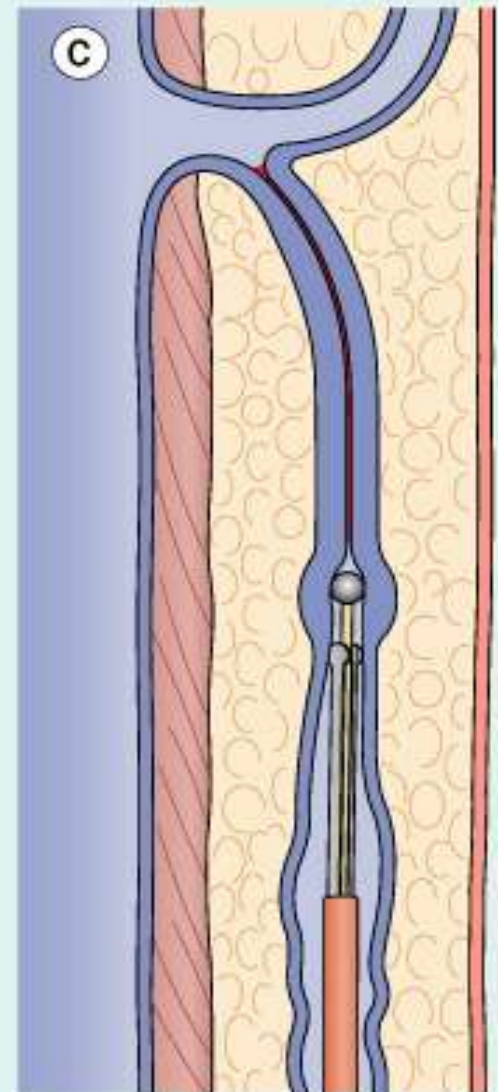
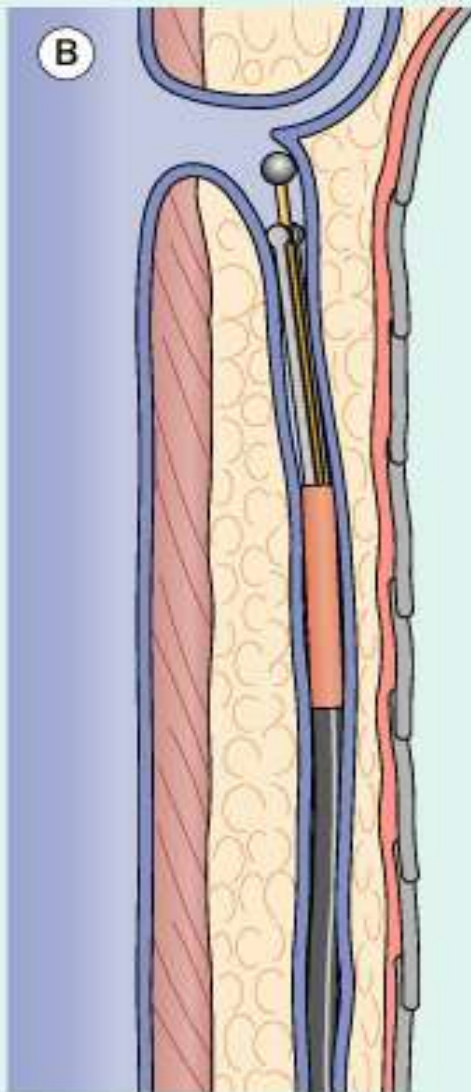
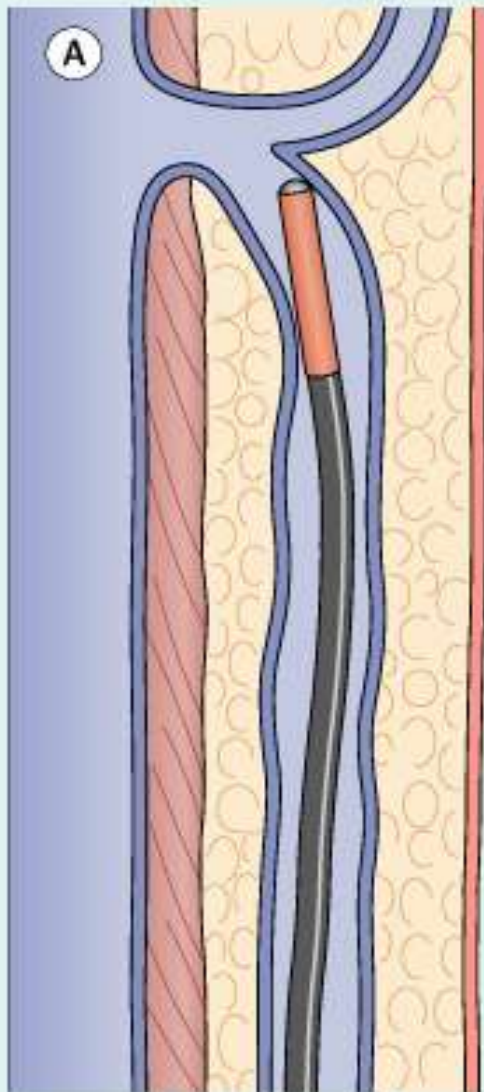


POČÚVAJ
SVOJE NOHY

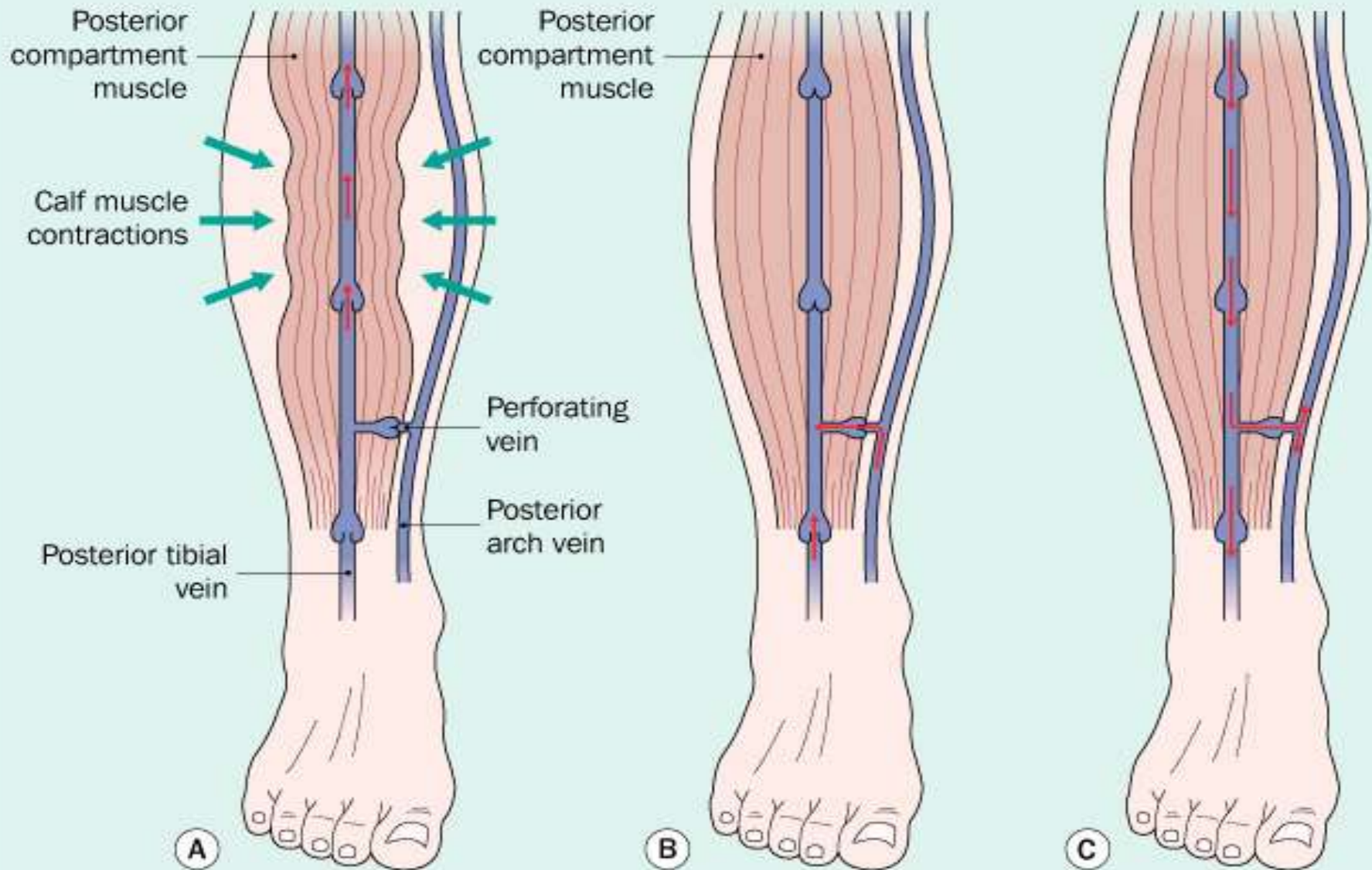
kým nie je neskoro

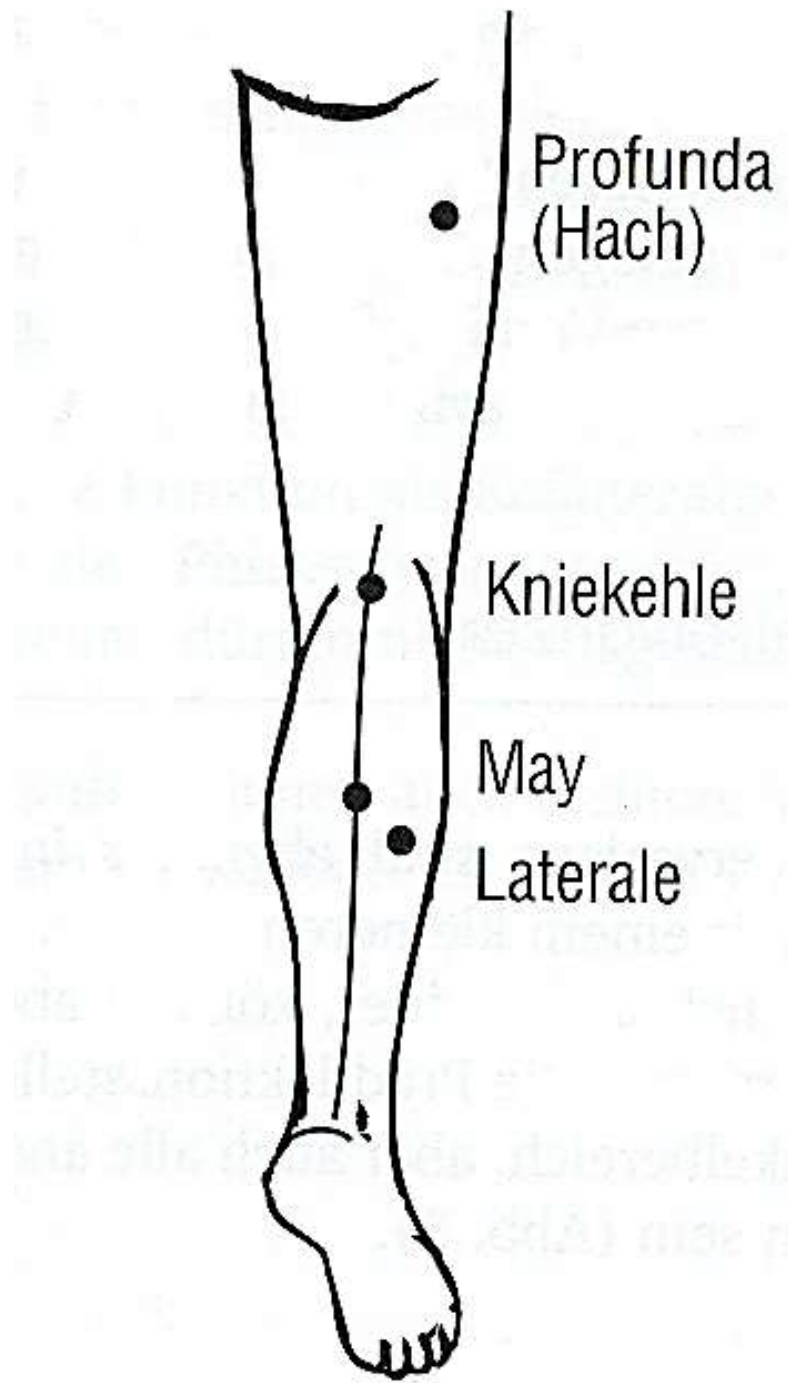
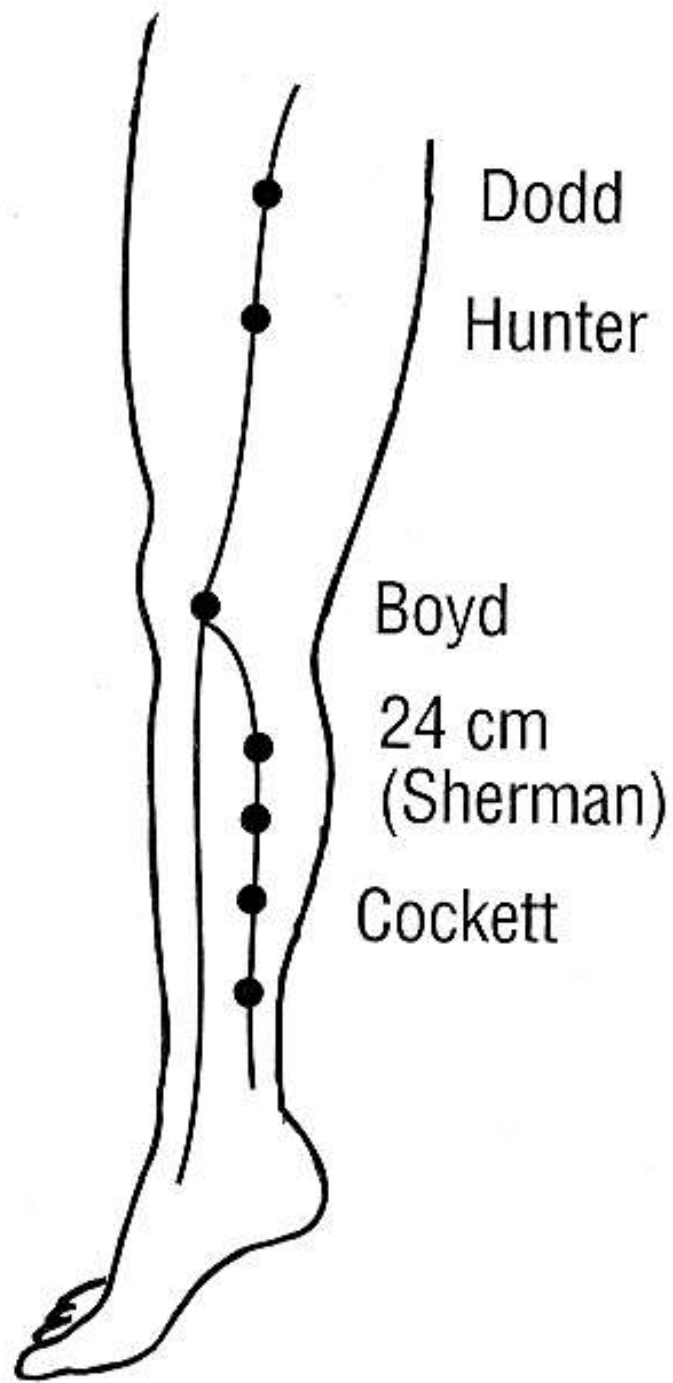


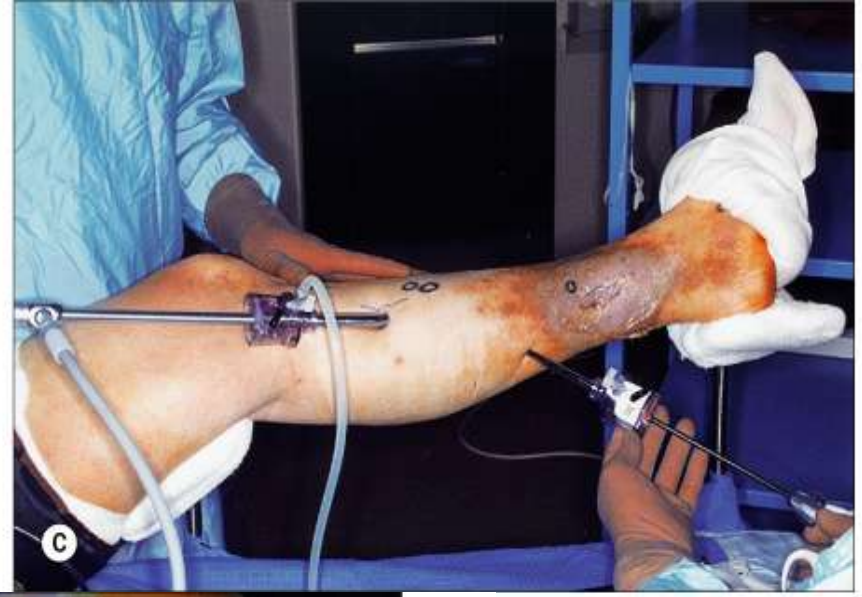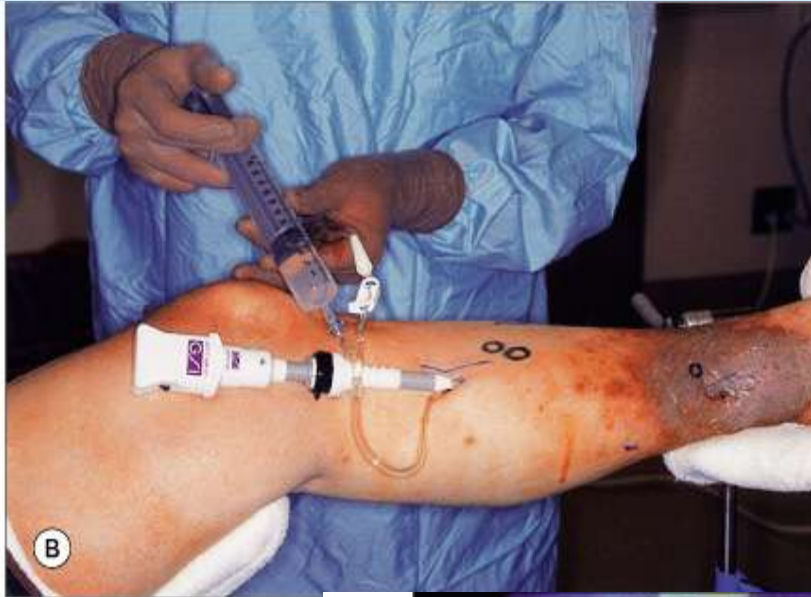
Endovenous obliteration of the great saphenous vein



Action of the calf muscle pump





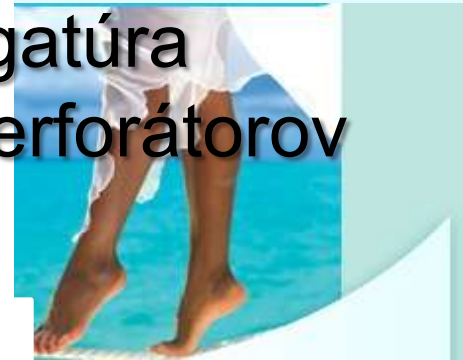

SEPS

POČÚVA
SVOJE N

kým nie je neskoro

Subfasciálna
endoskopická
ligatúra
perforátorov

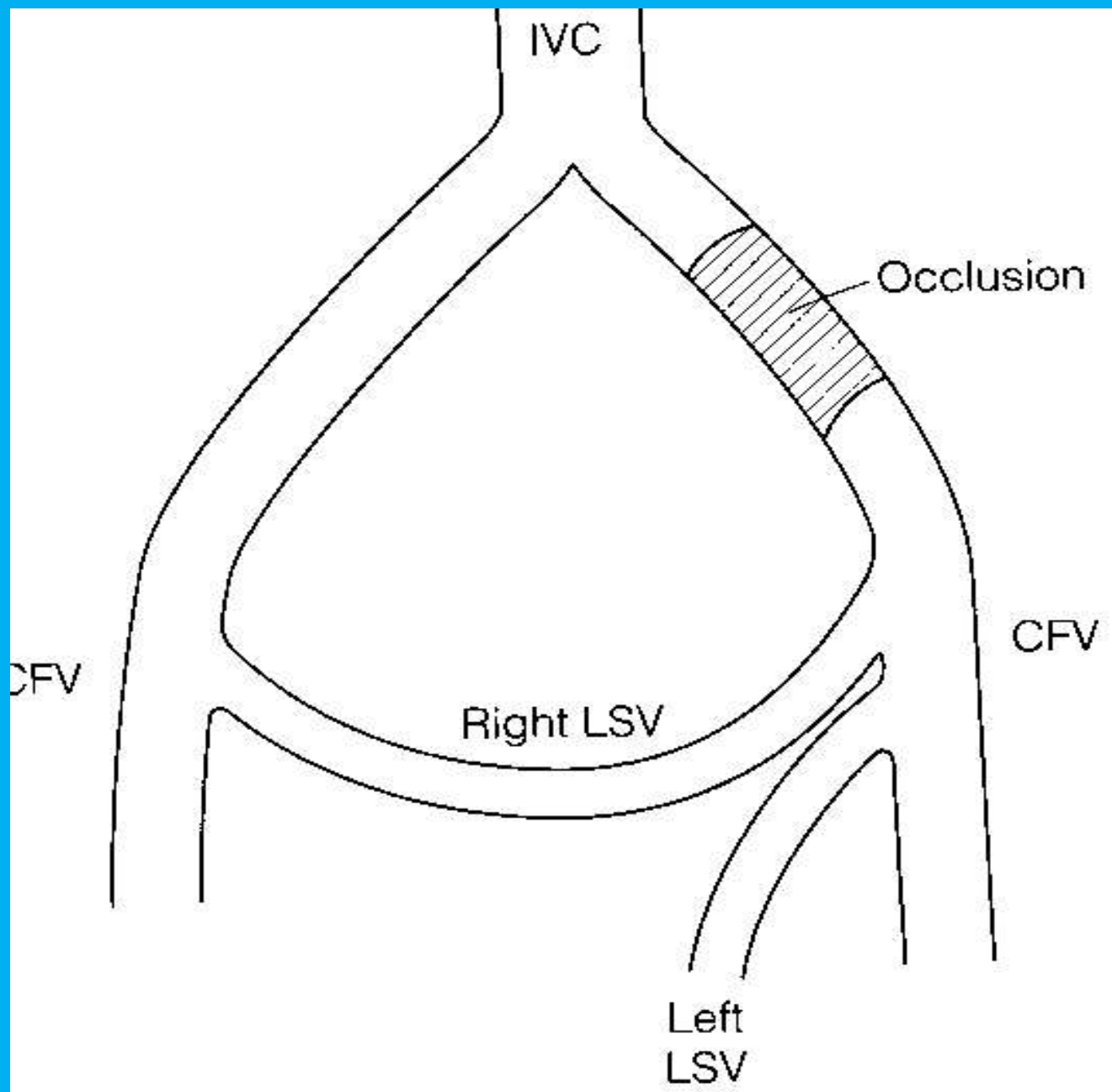


Chirurgická liečba obštrukcie v hĺbkovom žilovom systéme

- ▶ *Diagnostika: popri klinickom vyšetrení, CCDS a pletyzmografii je nevyhnutná ascendentná flebografia*
- ▶ *Zlyhanie rekanalizácie HVT spôsobuje blokádu odtoku a venóznou hypertenziu*
- ▶ *Operačná liečba len u ťažkých foriem a až po 4 rokoch (rozvoj kolaterálneho systému)*

POČÚVAJ
SVOJE NOHY

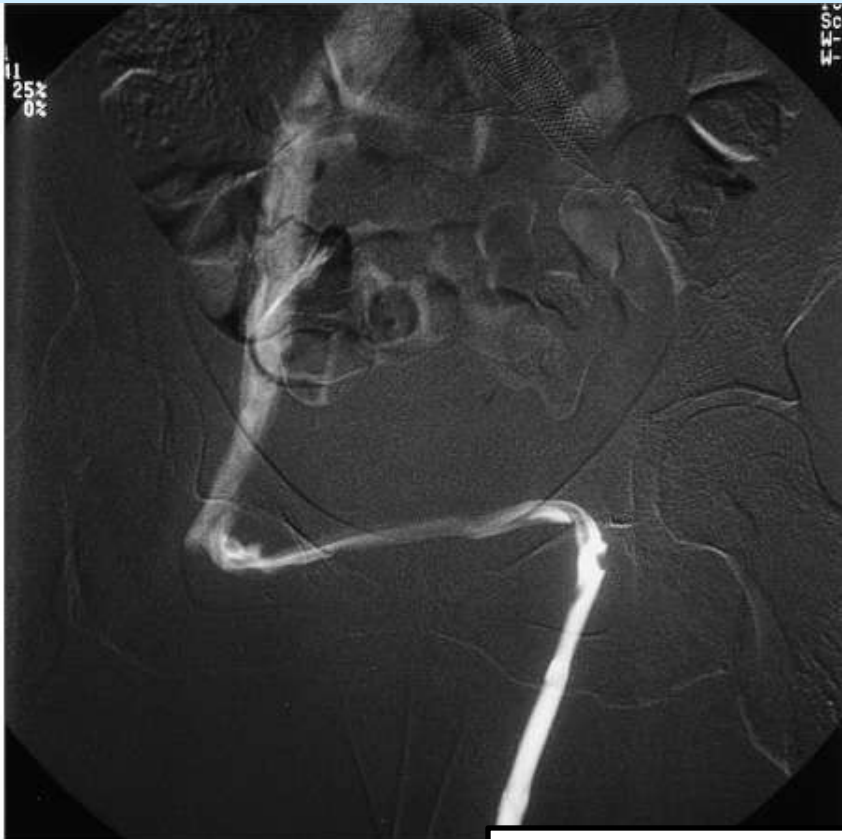
kým nie je neskoro



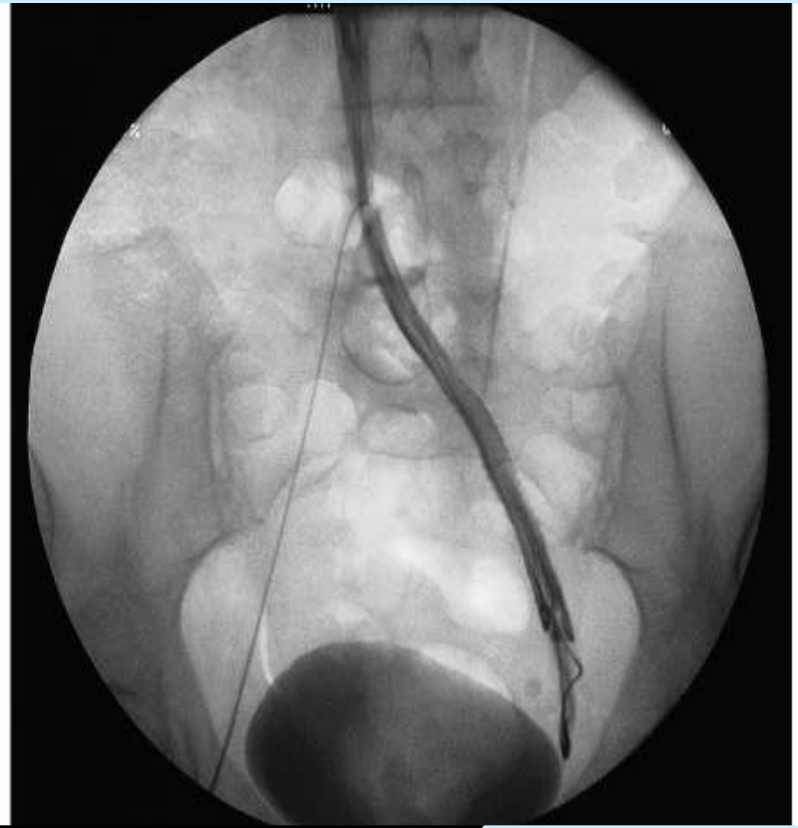Operácia podľa Palmu (schéma)



Skrížený bypass



Endovaskulárna terapia



· možnosti liečenia proximálnej venóznei obštrukcie

POČÚVAJ
SVOJE NOHY

kým nie je neskoro



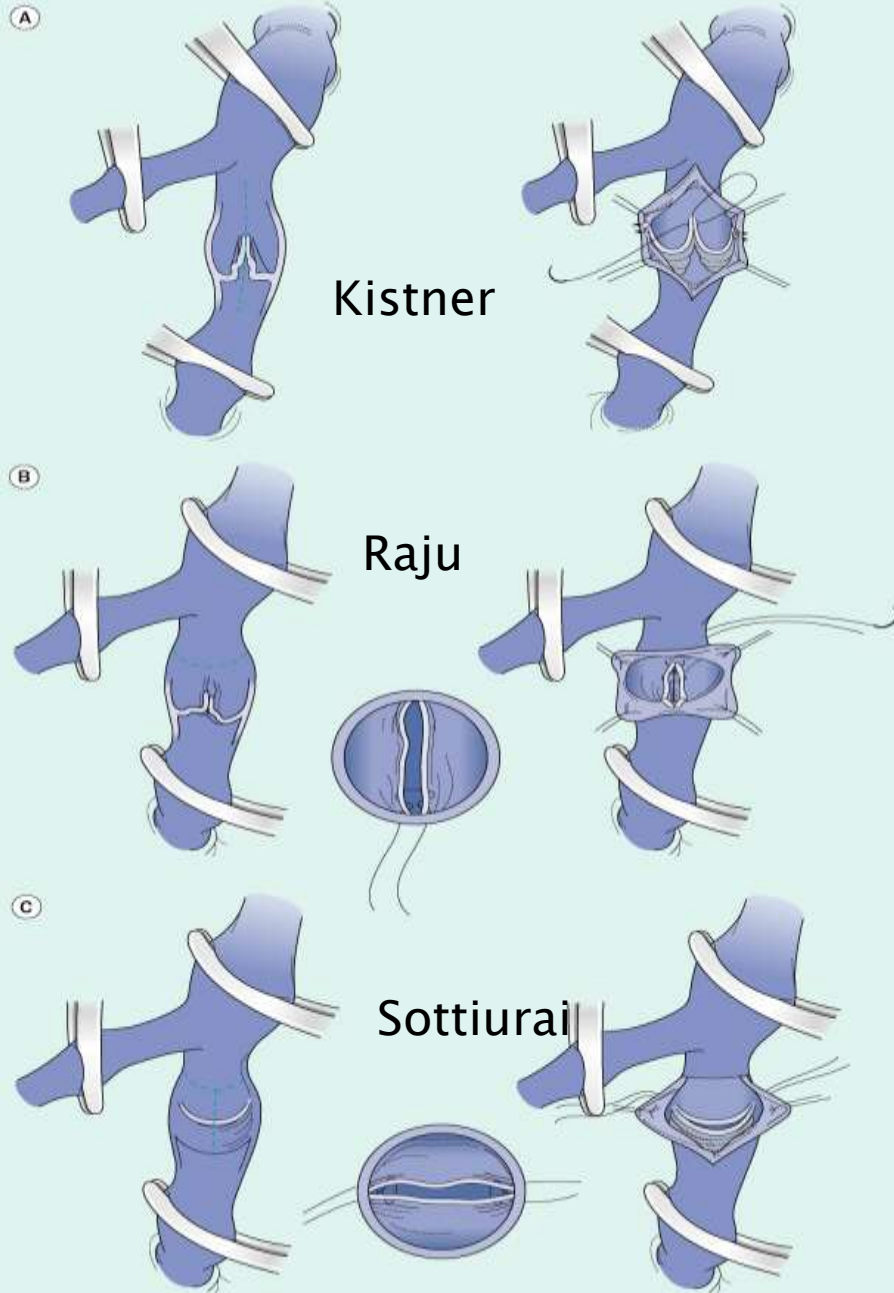
Rekonštrukcie pri nedomykavosti žilových chlopni

- *Kistner 1968 – direktná rekonštrukcia chlopne*
- *Odvtedy navrhnuté početné operácie, málo z nich našlo uplatnenie*
- *Dg: ascendentná a potom descendentná flebografia*
- *A: vylúčenie obštrukcie; D: stupeň refluxu*
- ***Stavy po HVT: nevhodné pre priamu korekciu chlopni; transpozícia alebo transplantácia chlopni***
- ***Primárna chlopňová insuficiencia: vhodná***

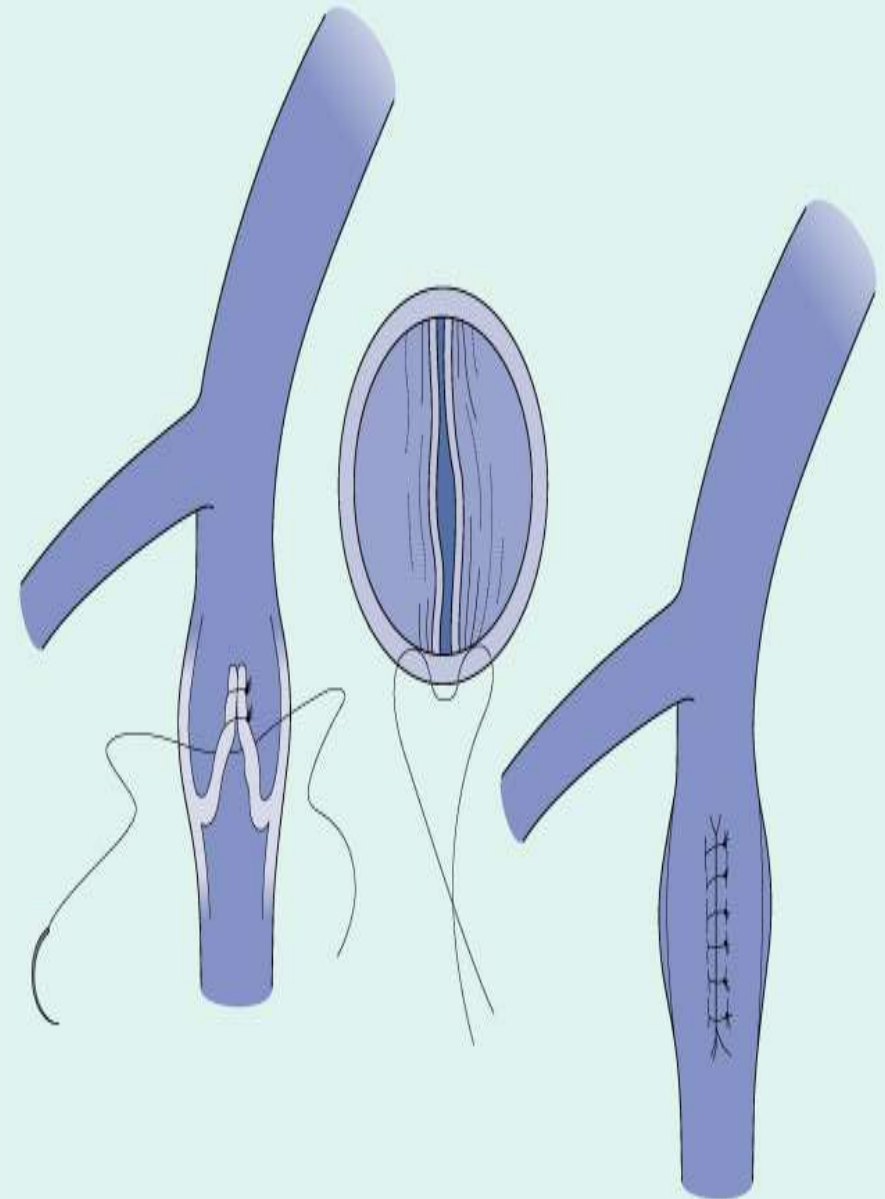
POČÚVAJ
SVOJE NOHY

kým nie je neskoro

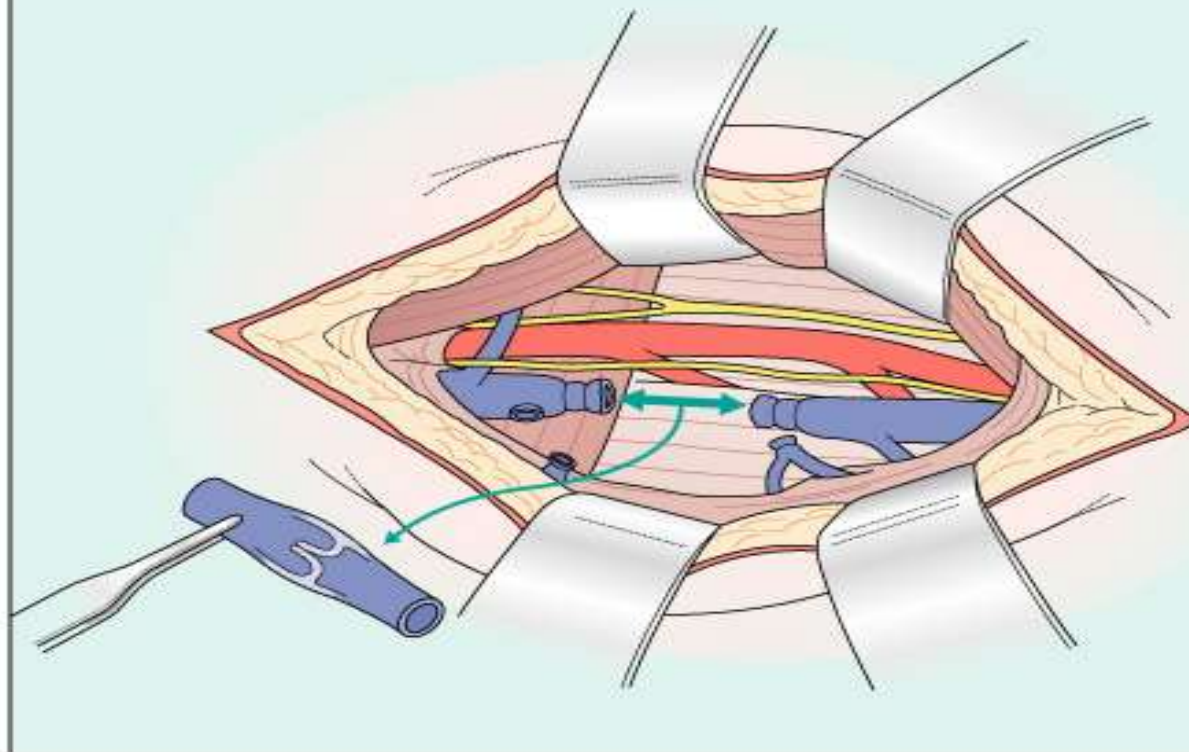
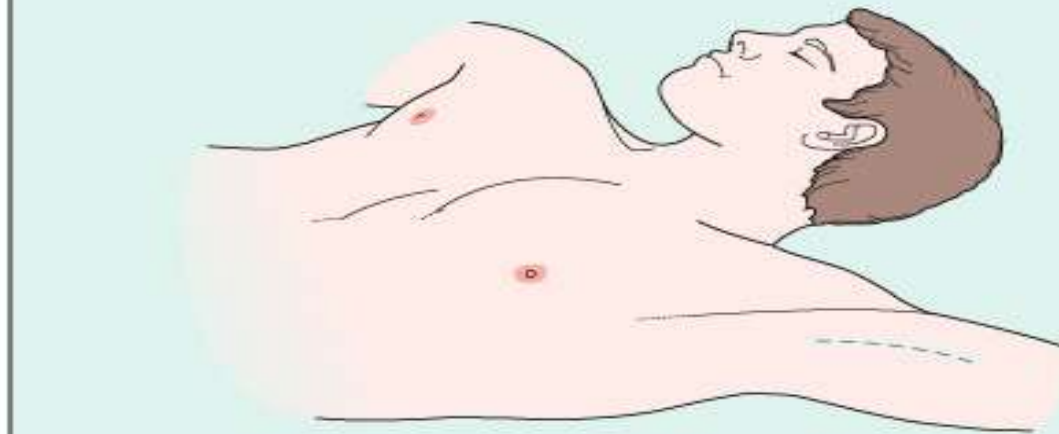
Internal valvuloplasty



External valvuloplasty



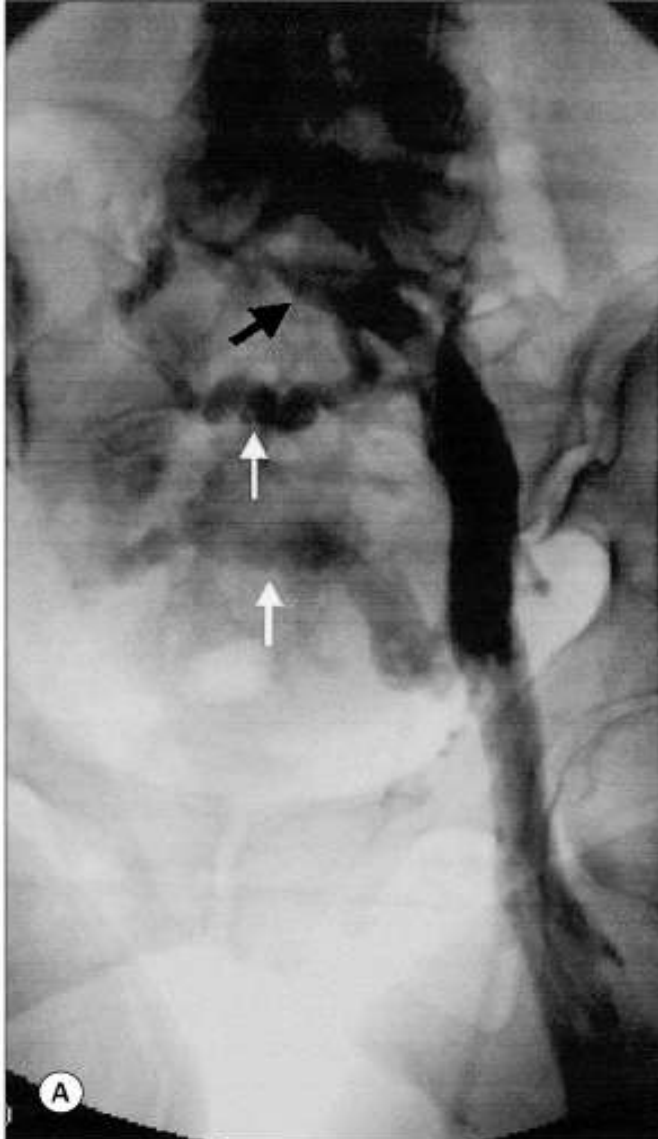
Valve transplantation



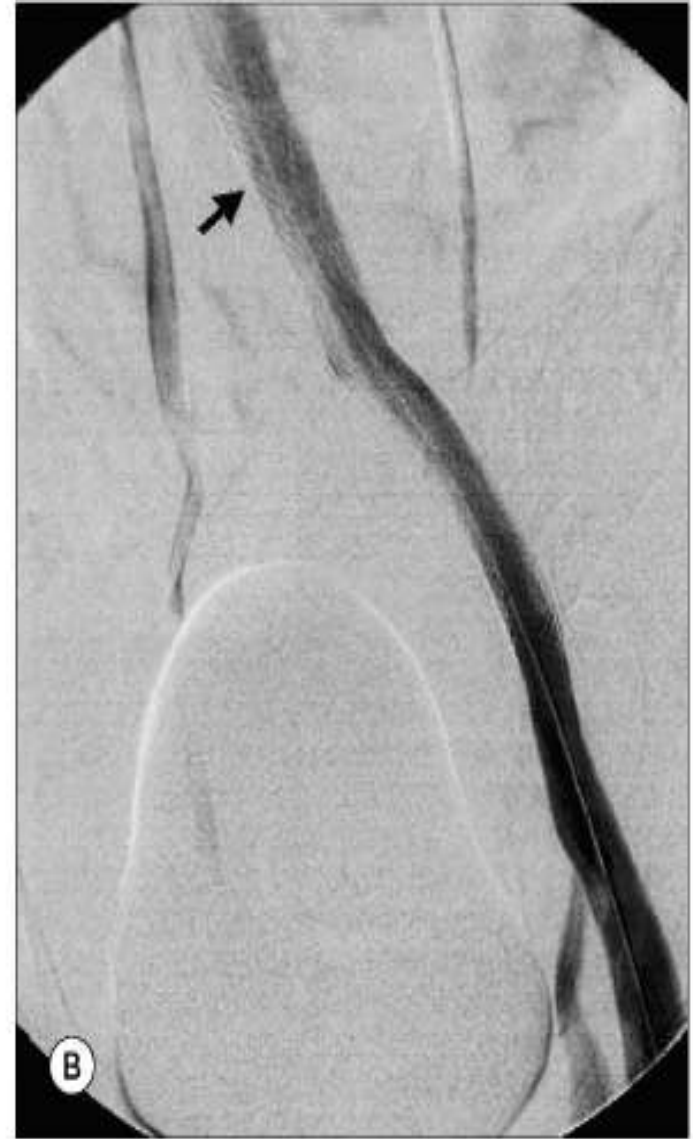**Odber segmentu
ramennej žily
ako štepu pre
transpozíciu na DK**



Možnosti endovaskulárnej liečby žilových ochorení



Ascendentný flebogram pri May-Turnerovom syndr.



Implantácia dvoch Wallstentov



Ďakujem za pozornosť!

